Annales de dermatologie et de vénéréologie (2016) **143**, 573—576

Disponible en ligne sur
ScienceDirect
www.sciencedirect.com

Elsevier Masson France
EM|consulte
www.em-consulte.com

FICHE THÉMATIQUE/DERMATOPATHOLOGIE

Syringomes

Syringomas

B. Cribier

Clinique dermatologique, faculté de médecine, hôpitaux universitaires de Strasbourg, BP 426, 1, place de l'Hôpital, 67091 Strasbourg cedex, France

Disponible sur Internet le 28 mars 2016

Les syringomes sont des tumeurs bénignes cutanées peu fréquentes mais caractéristiques sur le plan histopathologique. Il existe néanmoins des variantes morphologiques et des pièges à connaître.

Les syringomes sont d'authentiques tumeurs, développées à partir de la portion la plus profonde du canal excréteur eccrine et caractérisées par une exagération de la partie hélicoïdale du canal [1].

Clinique

Les syringomes sont de petites tumeurs occasionnellement isolées, mais plus souvent multiples, localisées typiquement sous les paupières inférieures ou au sein même de la paupière (Fig. 1), ou sur le tronc (Fig. 2). Ils peuvent parfois être éruptifs [2] et apparaître au nombre de plusieurs dizaines dans un laps de temps assez court. Il existe des localisations moins classiques, notamment la vulve et les membres. Leur taille est de quelques millimètres (Fig. 1). Leur couleur va du blanc au brun (Fig. 2) et cet aspect pigmenté est méconnu. Lors des efforts physiques il peut se produire une réaction inflammatoire et les patients

Adresse e-mail : Bernard.cribier@chru-strasbourg.fr

http://dx.doi.org/10.1016/j.annder.2016.02.022
0151-9638/© 2016 Elsevier Masson SAS. Tous droits réservés.

Formation médicale continue

© 2023 Elsevier Masson SAS. Tous droits réservés. - Document téléchargé le 14/03/2023 par Société Française de Dermatologie (577230). Il est interdit et illégal de diffuser ce document.

Figure 1. Syringomes de la paupière inférieure.

Figure 2. Syringomes multiples du tronc.

peuvent ressentir un prurit. Plus rarement, les syringomes sont responsables de prurit vulvaire. Ils sont plus fréquents au cours de la trisomie 21 [3].

Histopathologie

Le syringome est en général de petite taille et bien limité et occupe le derme superficiel et moyen (Fig. 3 et 4). Il est constitué d'une multitude de structures luminales et de travées cellulaires. La connexion d'une travée et d'une lumière donne l'image classique en têtard ou en raquette de tennis. Ces lumières sont bordées d'une ou plusieurs couches de cellules parfois aplaties, au cytoplasme assez clair et éosinophile (Fig. 5) ; d'occasionnelles mitoses peuvent être observées. En général, plus les lumières sont de grande taille, plus les cellules luminales semblent aplaties.

La lumière peut être optiquement vide ou contenir un matériel acellulaire légèrement basophile correspondant à la sécrétion sudorale (Fig. 6). Les travées sont plus

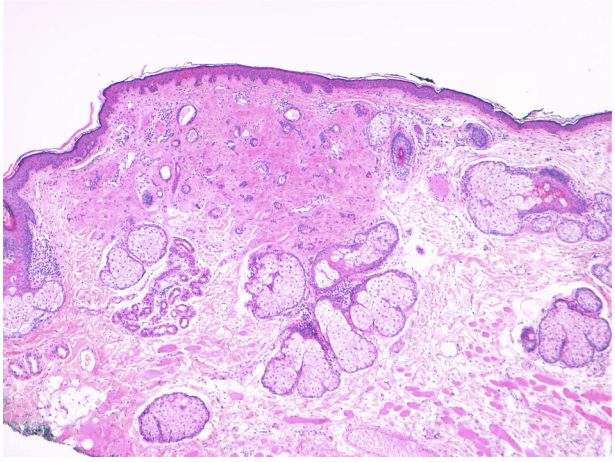

Figure 3. Petit syringome, vue générale (hématoxyline—éosine, HE).

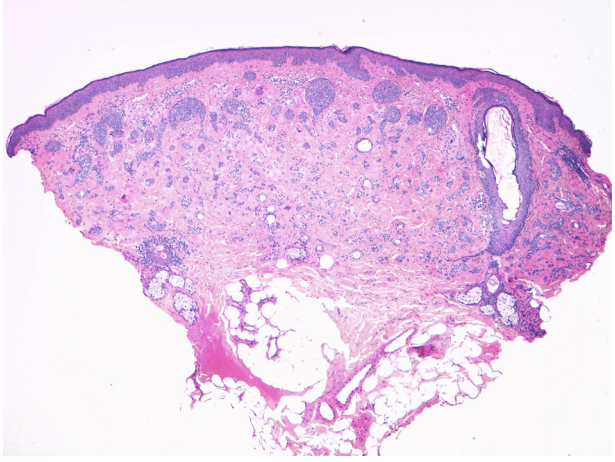

Figure 4. Syringome étendu (HE).

nombreuses que les tubes et sont faites de cellules basophiles. Elles ne sont pas entourées de fentes de rétraction. Il peut en outre exister de petits kystes épidermoïdes contenant quelques lamelles de kératine éosinophile (Fig. 7) ; ils sont présents surtout à la partie supérieure de la lésion. Le

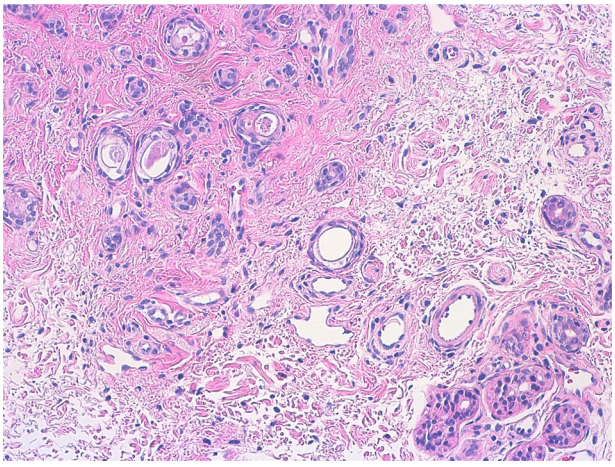

Figure 5. Multiples sections de canaux excréteurs et petites travées (HE).

© 2023 Elsevier Masson SAS. Tous droits réservés. - Document téléchargé le 14/03/2023 par Société Française de Dermatologie (577230). Il est interdit et illégal de diffuser ce document.

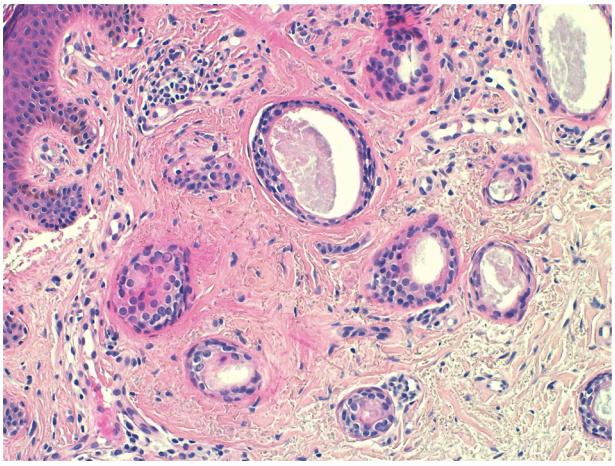

Figure 6. Canaux excréteurs contenant une substance légèrement basophile (HE).

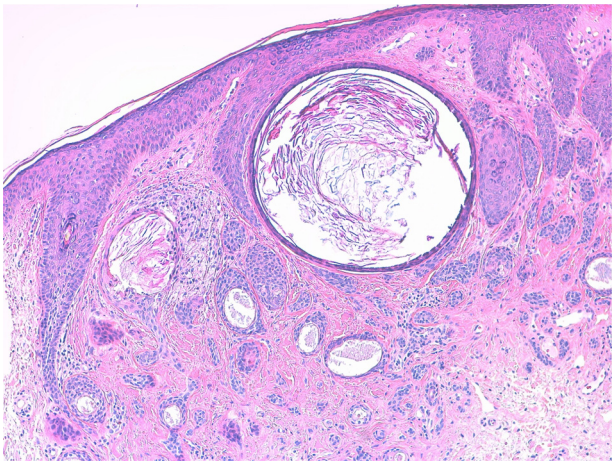

Figure 7. Présence de kystes épidermoïdes à la partie haute d'un syringome (HE).

stroma est souvent constitué de collagène densifié et peut occasionnellement être scléreux (Fig. 8).

Les immunomarquages ne sont pas d'une grande utilité. Les syringomes expriment les récepteurs à la progestérone,

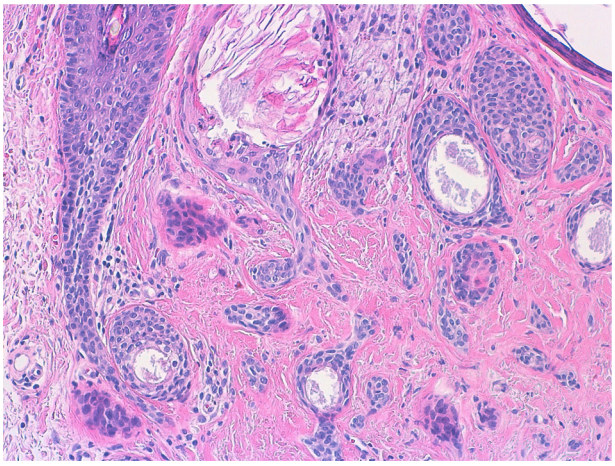

Figure 8. Stroma dense éosinophile (HE).

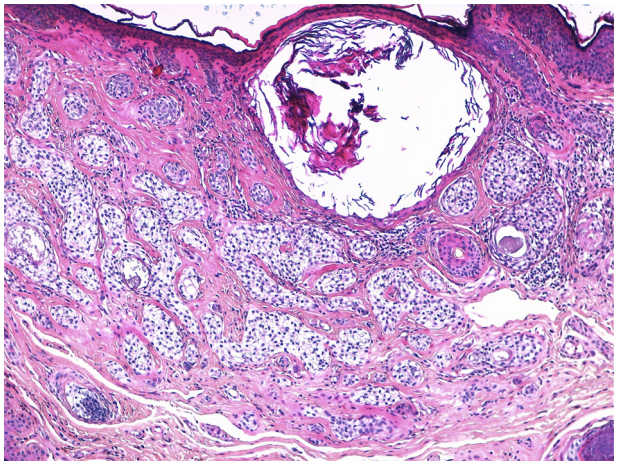

Figure 9. Syringome à cellules claires (HE).

ce qui pourrait expliquer la survenue de formes éruptives pendant la grossesse. Ils expriment la kératine 77 de façon spécifique mais pas les kératines 8 et 18 qu'on trouve dans la portion sécrétrice de la glande [1].

On décrit des variantes des syringomes :

- dans les formes multiples, les lésions deviennent coalescentes et on a l'impression d'une continuité horizontale des éléments sudoraux (Fig. 4), sans intervalle entre les papules successives emportées lors de l'exérèse ;
- la forme à cellules claires comprend des tubes plus ronds dont la lumière n'est pas toujours bien visible car les cellules sont plus globuleuses que dans la forme classique (Fig. 9). Les tubes sont bordés par une ou plusieurs couches de ces cellules claires. On dit souvent que les formes à cellules claires peuvent être associées au diabète [4], sans qu'il y ait véritablement de séries pour confirmer ce fait. Les glandes sudorales claires sont physiologiques ;
- la forme en plaque est plus étendue horizontalement et peut atteindre quelques centimètres cliniquement. Ces lésions inhabituelles peuvent s'étendre (forme en plaque extensive).

Diagnostic différentiel

Le syringome dit être différencié principalement du carcinome annexiel microkystique qui comprend des éléments kystiques épidermoïdes en surface et des éléments sudoraux vers la profondeur [5]. La tumeur est alors plus grande et surtout beaucoup plus invasive en profondeur, avec des travées ou des tubes dépassant la jonction dermo-hypodermique ou pénétrant dans les septums, associés à des images de perméation péri-nerveuse. Le stroma est encore plus dense et sclérosant (on parle de « carcinomes eccrines sclérosants ») [5]. Mais il n'est pas impossible de confondre ce carcinome avec un syringome quand on ne dispose que d'une biopsie superficielle. Il faut donc toujours être prudent quand on n'a qu'une petite biopsie pour une lésion en plaque. Pour distinguer le syringome en plaque du carcinome microkystique, il faut disposer de la pièce d'exérèse.

La présence de kystes épidermoïdes plus nombreux qu'habituellement peut faire poser à tort le diagnostic de trichoépithéliome (trichoblastome). La présence des tubes

© 2023 Elsevier Masson SAS. Tous droits réservés. - Document téléchargé le 14/03/2023 par Société Française de Dermatologie (577230). Il est interdit et illégal de diffuser ce document.

sudoraux est donc cruciale. Par ailleurs les tableaux des trichoépithéliomes multiples (syndrome de Brooke-Spiegler) et des syringomes faciaux multiples sont bien différents par la localisation aux plis nasogéniens, l'évolution progressive au cours de la vie et l'aspect clinique plus translucide et une taille plus grande des lésions dans les trichoépithéliomes.

Des « pseudo-syringomes » sont observés dans les alopécies cicatricelles, sans doute en raison de la fibrose dermique qui empêche la fonction normale du canal excréteur. De telles images de canaux sudoraux dilatés et un peu plus nombreux qu'à l'ordinaire peuvent aussi se voir au voisinage de certaines tumeurs malignes, sans doute pour les mêmes raisons.

Déclaration de liens d'intérêts

L'auteur déclare ne pas avoir de liens d'intérêts.

Références

[1] Langbein L, Cribier B, Schirmacher P, Praetzel-Wunder S, Peltre B, Schweizer J. New concepts on the histogenesis of eccrine neoplasia from keratin expression in the normal eccrine gland, syringoma and poroma. Br J Dermatol 2008;159:633—45.
[2] Lau J, Haber RM. Familial eruptive syringomas: case report and review of the literature. J Cutan Med Surg 2013;17:84—8.
[3] Cribier B. Maladies associées aux tumeurs annexielles. II tumeurs sébacées, tumeurs sudorales. Ann Dermatol Venereol 1999;126:455—62.
[4] Yoshimi N, Kurokawa I, Kakuno A, Tsubura A, Yamanishi K. Case of generalized eruptive clear cell syringoma with diabetes mellitus. J Dermatol 2012;39:744—5.
[5] Frouin E, Vignon-Pennamen MD, Balme B, Cavelier-Balloy B, Zimmermann U, Ortonne N, et al. Anatomoclinical study of 30 cases of sclerosing sweat duct carcinomas (microcystic adnexal carcinoma, syringomatous carcinoma and squamoid eccrine ductal carcinoma). J Eur Acad Dermatol Venereol 2015;29:1978—94.

© 2023 Elsevier Masson SAS. Tous droits réservés. - Document téléchargé le 14/03/2023 par Société Française de Dermatologie (577230). Il est interdit et illégal de diffuser ce document.