Annales de dermatologie et de vénéréologie - FMC 1 (2021) 198—200

Disponible en ligne sur
ScienceDirect
www.sciencedirect.com

Elsevier Masson France
EM|consulte
www.em-consulte.com

FICHE THÉMATIQUE / CORRÉLATION ANATOMOCLINIQUE

Spicules kératosiques et gammapathie monoclonale

Hyperkeratotic spicules and monoclonal gammopathy

B. Cribier

Clinique de dermatologie, Hôpitaux universitaires et Université de Strasbourg, 67000 Strasbourg, France

MOTS CLÉS
Dermatopathologie ;
Myélome ;
Spicule

KEYWORDS
Dermatopathology;
Multiple myeloma;
Spicule

Observations

Dans le premier cas illustré Fig. 1, ce patient de 58 ans avait consulté pour des lésions érythémateuses du tronc, notamment du décolleté, ainsi qu'une hyperkératose folliculaire. L'examen du visage montrait un érythème de fond, et de multiples petites spicules du nez très fines, inframillimétriques, de couleur chair, donnant un aspect râpeux. Des spicules identiques étaient observées sur le cou et sur la partie haute du tronc.

Figure 1. Spicules kératosiques du nez chez un homme.

Adresse e-mail : Bernard.cribier@chru-strasbourg.fr

https://doi.org/10.1016/j.fander.2021.01.004
2667-0623/© 2021 Elsevier Masson SAS. Tous droits réservés.

© 2023 Elsevier Masson SAS. Tous droits réservés. - Document téléchargé le 14/03/2023 par Société Française de Dermatologie (1125194). Il est interdit et illégal de diffuser ce document.

Figure 2. Aspect histopathologique montrant une hyperkératose folliculaire avec parakératose sur les bords (Hématoxyline-éosine : HE).

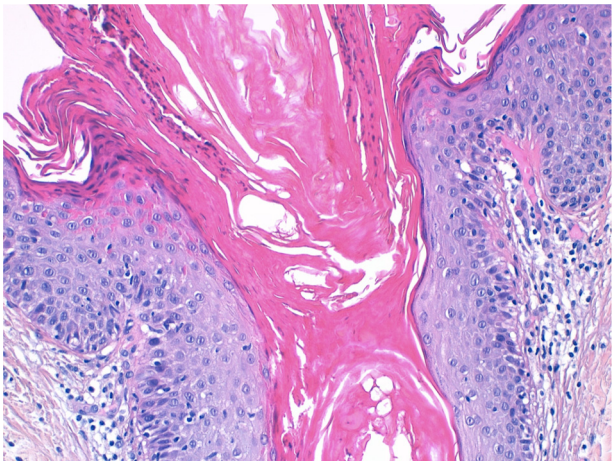

Figure 3. Gros plan montrant la double composante de ce bouchon folliculaire éosinophile au centre, parakératosique en périphérie (HE).

La biopsie montre une hyperkératose folliculaire très particulière (Fig. 2). On voit bien l'aspect de la spicule, qui résulte de l'accumulation d'un matériel éosinophile dans l'infundibulum et au-dessus de celui-ci. De part et d'autre, il y a une parakératose. Au centre, il s'agit d'un matériel éosinophile homogène, qu'on peut colorer avec le PAS, ce qui montre sa nature protéique (Fig. 3).

Ce tableau très particulier, mais rare, doit être connu des dermatologues. En effet, ces lésions du visage sont associées le plus souvent à une gammapathie monoclonale, voire à un myélome. Chez certains patients, le myélome est déjà connu. Chez d'autres au contraire, il est l'occasion de la découverte de la gammapathie et du myélome.

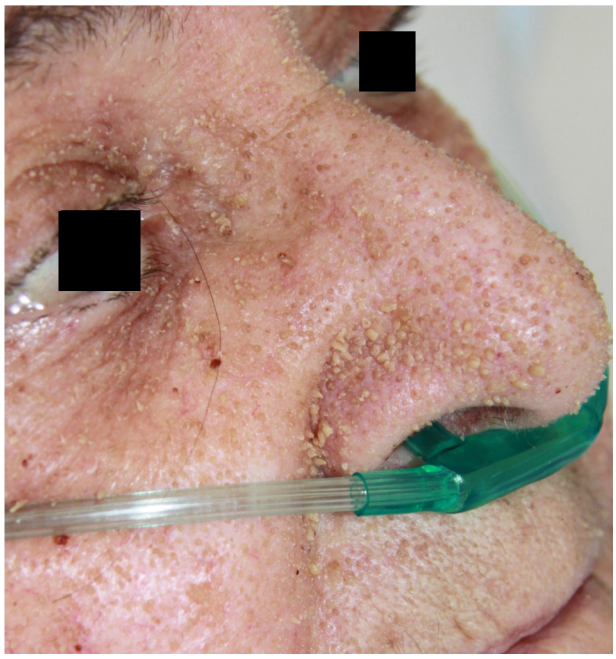

Figure 4. Multiples spicules kératosiques chez une femme.

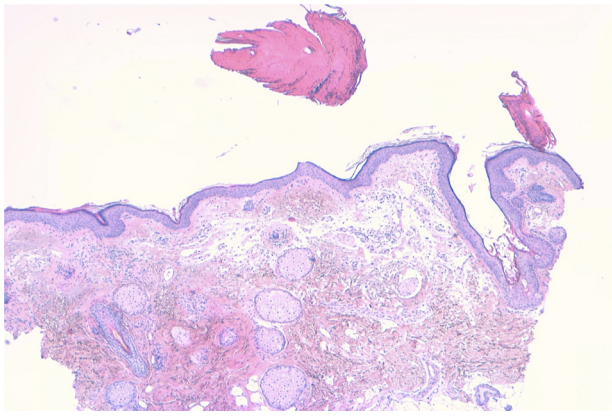

Figure 5. Aspect histologique montrant la spicule qui s'est détachée de l'infundibulum folliculaire (HE).

Dans la deuxième observation, cette femme de 80 ans avait de nombreuses papules kératosiques du visage adhérentes, infra millimétriques. On voit un tableau identique sur le nez, avec de multiples spicules kératosiques un peu jaunâtres (Fig. 4).

Ici la biopsie a emporté la spicule, qui ne tient pas toujours à la coupe car elle est très petite (Fig. 5). On la voit se détacher de l'infundibulum. Il y a ici encore une parakératose et un matériel éosinophile. Cette patiente avait un myélome connu.

Après traitement par dexaméthasone, bortézomib et échanges plasmatiques, les signes cutanés ont totalement disparu (Fig. 6).

Commentaires

Cette situation remarquable est un des nombreux exemples où des signes cutanés apparemment anodins peuvent révéler

© 2023 Elsevier Masson SAS. Tous droits réservés. - Document téléchargé le 14/03/2023 par Société Française de Dermatologie (1125194). Il est interdit et illégal de diffuser ce document.

Figure 6. Même patiente après traitement : disparition des lésions.

une maladie systémique parfois grave ou mortelle [1,2]. Le nez est le plus souvent atteint, mais le visage peut être diffusément concerné, avec notamment une atteinte des paupières. Il peut y avoir aussi des lésions identiques sur le tronc, comme c'était le cas chez notre premier patient. Ces lésions cutanées précèdent dans la moitié des cas le diagnostic de myélome. Dans certains cas, elles sont contemporaines d'une récidive.

On a pu montrer que le matériel éosinophile qui se trouve dans les infundibulums est de nature protéique : il s'agit de l'élimination par le follicule de l'IgG lambda. Il se produit une précipitation de la paraprotéine, sans doute liée à la température plus basse de la peau sur ces zones découvertes, tout particulièrement la pyramide nasale. En immunofluorescence, on peut montrer qu'il s'agit du même isotype que la gammapathie monoclonale, qu'on trouve dans les espaces intercellulaires de l'infundibulum [3]. Chez certains patients, il y a une cryoglobulinémie associée et une aggravation des lésions pendant la période froide.

Ces spicules kératosiques font partie du tableau plus vaste des maladies cutanées consécutives aux dépôts dans la peau d'une gammapathie monoclonale [4]. On trouve aussi dans ce groupe l'amylose nodulaire et la macroglobulinodermie.

Déclaration de liens d'intérêts

L'auteur déclare ne pas avoir de liens d'intérêts.

Références

[1] Requena L, Sarasa JL, Ortiz Masllorens F, Martín L, Piqué E, et al. Follicular spicules of the nose: a peculiar cutaneous manifestation of multiple myeloma with cryoglobulinemia. J Am Acad Dermatol 1995;32:834—9.

[2] Tomasini C, Michelerio A, Brazzelli V. Eruptive ulcerative follicular spicules heralding progression of smoldering multiple myeloma. J Cutan Pathol 2019;46:844—51.

[3] Mazzeo M, Di Raimondo C, Gurnari C, Rapanotti MC, Giunta A, Franceschini L, et al. Early detection of IgH monoclonal rearrangenent in follicular spicules of the nose preceding multiple myeloma diagnosis. Case report and review of the literature. G Ital Dermatol Venereol. 2018 Sep 20]. G Ital Dermatol Venereol 2018, http://dx.doi.org/10.23736/S0392-0488.18.06016-9.

[4] Lipsker D. Monoclonal gammopathy of cutaneous significance: review of a relevant concept. J Eur Acad Dermatol Venereol 2017;31:45—52.

© 2023 Elsevier Masson SAS. Tous droits réservés. - Document téléchargé le 14/03/2023 par Société Française de Dermatologie (1125194). Il est interdit et illégal de diffuser ce document.