Annales de dermatologie et de vénéréologie (2012) **139**, 590—593

ELSEVIER MASSON

Disponible en ligne sur
SciVerse ScienceDirect
www.sciencedirect.com

Elsevier Masson France
EM|consulte
www.em-consulte.com

Formation médicale continue

FICHE THÉMATIQUE/HISTOPATHOLOGIE CUTANÉE

Dermatofibrosarcome de Darier et Ferrand

Dermatofibrosarcoma protuberans

I. Moulonguet

Cabinet de dermatopathologie, 35, avenue Mathurin-Moreau, 75019 Paris, France

Disponible sur Internet le 27 juin 2012

Le dermatofibrosarcome de Darier et Ferrand (DFS) est une tumeur d'agressivité locale, de malignité intermédiaire. C'est le sarcome cutané le plus fréquent.

Clinique

Cette tumeur survient classiquement chez des sujets de 20 à 50 ans. Elle est rare chez les sujets âgés. Elle peut survenir chez l'enfant et quelques cas congénitaux ont été rapportés. Il s'agit d'une lésion souvent multinodulaire de plusieurs centimètres de diamètre, de croissance progressive, érythémato-violacée ou de couleur chair, la lésion initiale étant souvent caractérisée par une simple plaque indurée. Parfois, il s'agit d'une lésion atrophique. Les lésions polypoïdes sont exceptionnelles. Les localisations préférentielles sont le tronc, en particulier la paroi abdominale et thoracique et les membres inférieurs notamment les cuisses. L'atteinte des pieds et des mains est exceptionnelle. La lésion mesure de 0,5 à 10 cm de diamètre.

Aspect histopathologique

Il s'agit d'une prolifération dermique infiltrant l'hypoderme faite de cellules fusiformes à cytoplasme peu abondant, à noyau allongé, souvent régulier (Fig. 1). Il n'y a pas d'atypie nucléo-cytoplasmique marquée. Les mitoses sont rares (moins de cinq mitoses pour dix champs à l'objectif 40).

Les cellules se disposent souvent en faisceaux courts entrelacés réalisant un aspect dit « storiforme » (Fig. 2). Cet aspect est très évocateur du DFS. Il est visible dans les zones richement cellulaires aussi bien que dans les zones moins cellulaires. Ailleurs, notamment dans les zones pauci-cellulaires, les cellules se disposent parallèlement ou forment des nappes ondulées, flexueuses, dont l'aspect rappelle un neurofibrome (Fig. 3). La trame conjonctive est grêle, fine. Les vaisseaux sont assez nombreux, sans élément inflammatoire. Il n'y a pas de nécrose ni d'hémorragie.

L'architecture du DFS est très caractéristique avec un envahissement de l'hypoderme sous forme de petites coulées tumorales se dispersant en « rayons de miel » entre des adipocytes dont l'aspect n'est pas modifié ou dissociant de façon massive les lobules adipocytaires. La prolifération s'étend au sein des septums interlobulaires qui sont épaissis (Fig. 4). Cette extension est parfois visible très à distance du foyer tumoral principal avec des coulées parfois peu denses, difficiles à identifier sur un contrôle extemporané des berges d'exérèse de la pièce opératoire.

À ces aspects caractéristiques, sont parfois associées des zones de morphologie différente.

Il peut s'agir de zones myxoïdes où les cellules étoilées sont dispersées au sein de plages claires riches en mucine comportant des capillaires nombreux, de zones fibro-hyalines avec des plages nodulaires de collagène dense où les cellules sont peu nombreuses.

Adresse e-mail : imoulonguetmichau@gmail.com

0151-9638/$ — see front matter © 2012 Elsevier Masson SAS. Tous droits réservés.
http://dx.doi.org/10.1016/j.annder.2012.05.002

© 2023 Elsevier Masson SAS. Tous droits réservés. - Document téléchargé le 13/03/2023 par Société Française de Dermatologie (577230). Il est interdit et illégal de diffuser ce document.

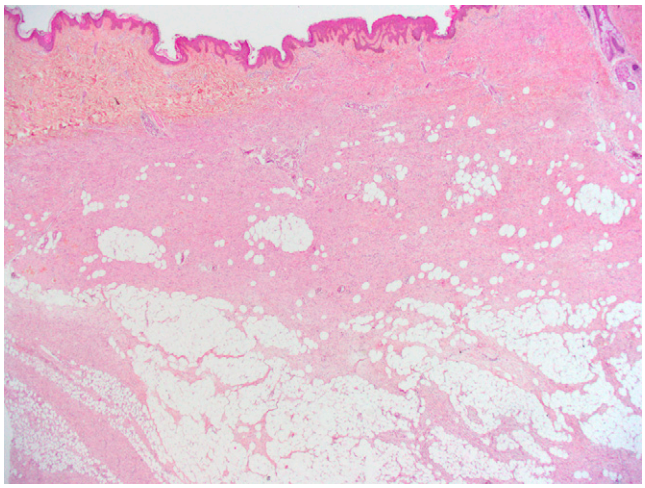

Figure 1. La tumeur envahit tout le derme et infiltre l'hypoderme en réalisant des coulées cellulaires denses.

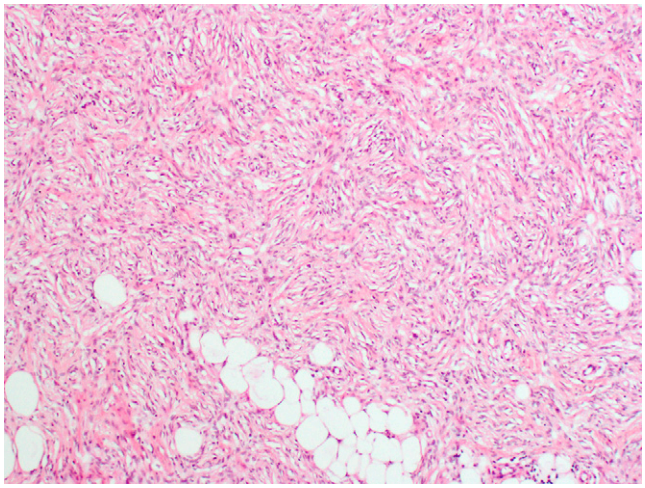

Figure 2. Aspect storiforme de la prolifération qui dissocie les lobules adipeux.

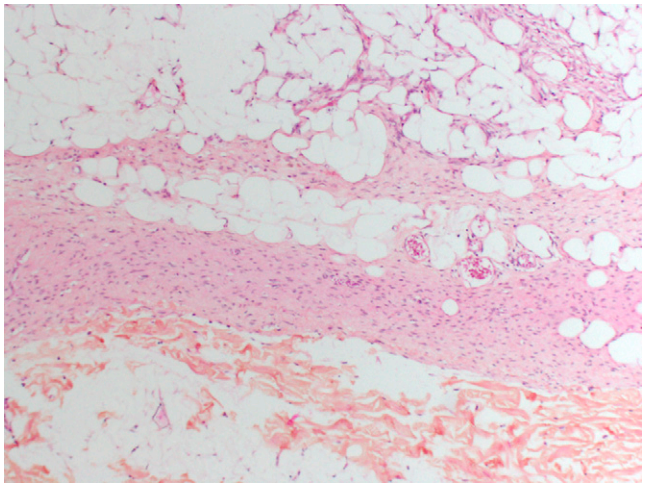

Figure 3. La prolifération forme des coulées flexueuses au sein de l'hypoderme.

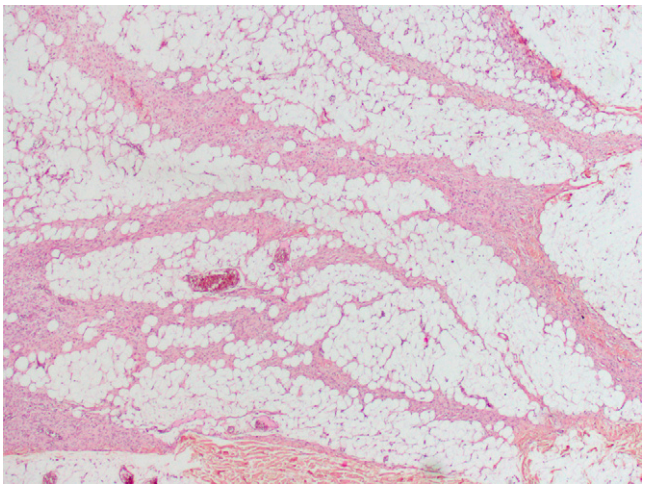

Figure 4. Dissociation des lobules adipeux par la prolifération.

Des zones de fibroblastome à cellules géantes peuvent être observées : elles sont peu cellulaires comportant un stroma fibreux ou myxoïde et des cellules géantes plurinucléées dispersées ou disposées autour de cavités pseudo-vasculaires arciformes. Elles peuvent témoigner d'un fibroblastome de l'enfance.

La tumeur de Bednar ou dermatofibrosarcome pigmenté est une forme particulière de DFS qui comporte des mélanocytes dendritiques et des dépôts de pigment mélanique au sein d'une tumeur par ailleurs assez typique du DFS (Fig. 5).

Dans 10 % des cas, un fibrosarcome peut survenir sur un DFS, soit de novo, soit plus volontiers lors de la récidive d'un DFS classique. On observe alors des zones de densité cellulaire élevée avec des atypies nucléo-cytoplasmiques marquées, de nombreuses mitoses (plus de cinq mitoses pour dix champs à l'objectif 40) et une organisation en « bancs de poissons » (Fig. 6). Beaucoup plus rarement on observe des zones de sarcome pléïomorphe ou de myxofibrosarcome.

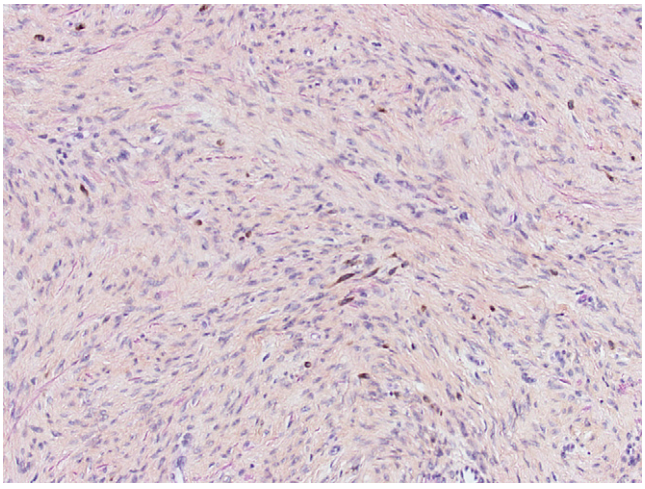

Figure 5. Tumeur de Bednar : cellules pigmentées dispersées au sein de zones de dermatofibrosarcome de Darier et Ferrand typique.

© 2023 Elsevier Masson SAS. Tous droits réservés. - Document téléchargé le 13/03/2023 par Société Française de Dermatologie (577230). Il est interdit et illégal de diffuser ce document.

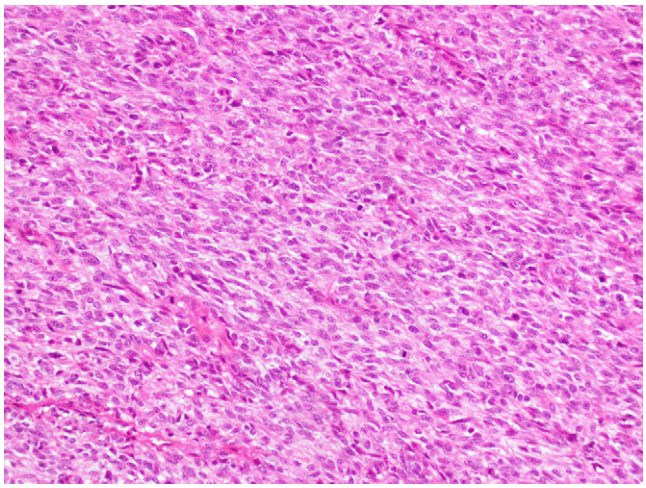

Figure 6. Zone de fibrosarcome avec densité cellulaire élevée, atypies cytonucléaires et mitoses.

Immuno-histochimie

Les cellules tumorales expriment le CD34 (Fig. 7). Ce marqueur, bien qu'assez peu spécifique, est ici très fiable avec une expression le plus souvent diffuse. Un phénomène de zone est rarement observé. Il n'y a pas d'expression de la protéine S100, de l'actine ou la desmine. Un marquage moins intense ou une perte focale du marquage par le CD34 sont notés au sein des zones fibrosarcomateuses.

Cytogénétique

Le DFS est caractérisé par une translocation t (17:22) q(22:q13). La mise en évidence par RT-PCR ou FISH du transcrit de fusion PDGFβ-COL1a1 permet le diagnostic formel dans les cas douteux. On retrouve les mêmes anomalies dans les zones sarcomateuses ou dans les zones de fibroblastome à cellules géantes.

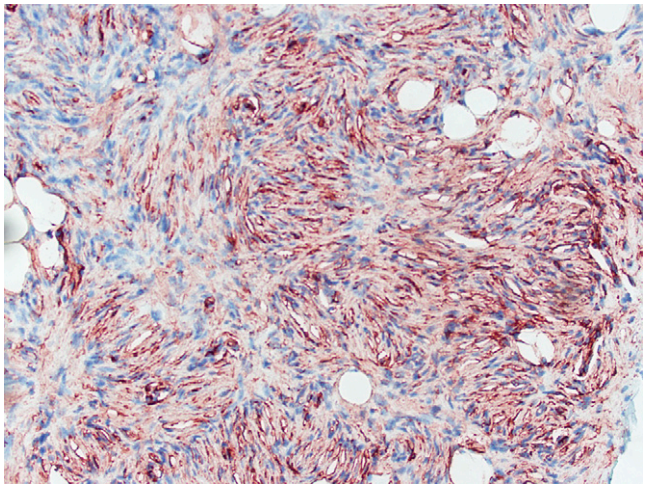

Figure 7. La prolifération est marquée par l'anticorps anti-CD34.

Diagnostic différentiel

Le diagnostic se pose avec l'histiocytofibrome notamment dans sa variante cellulaire, le fibrome dermique en plaque CD34+ ainsi que le neurofibrome.

Histiocytofibrome

L'histiocytofibrome comporte une hyperplasie épidermique de surface. L'agencement storiforme lorsqu'il existe est seulement focal de même que l'infiltration de l'hypoderme. Il est CD34— mais stromélysine 3+, alors que la stromélysine n'est pas exprimée dans le DFS.

Histiocytofibrome cellulaire

L'histiocytofibrome cellulaire peut présenter un certain degré d'expression du CD34 mais ce phénomène est en général observé en périphérie de la tumeur avec un marquage de l'actine focal.

Le fibrome en plaque CD34

Le fibrome en plaque CD34+ peut être difficile à distinguer d'un DFS superficiel Cette lésion rare survient surtout chez l'enfant mais quelques cas ont été rapportés chez l'adulte. Cliniquement, il s'agit d'une plaque indurée, discrètement pigmentée du tronc, des membres ou du cou. Elle est constituée par une prolifération dermique de cellules fusiformes CD34+ orientées perpendiculairement à l'épiderme en surface et parallèlement à lui en profondeur, respectant l'hypoderme. En cas de doute avec un DFS superficiel, une étude cytogénétique doit être réalisée.

Neurofibrome

Sur une biopsie superficielle, il est parfois difficile de distinguer un neurofibrome d'un DFS. La positivité de la protéine S100 permettra d'affirmer le neurofibrome, également CD34+. Le diagnostic est encore plus difficile dans les formes myxoïdes de DFS et une étude cytogénétique permettra en cas de doute de distinguer ces deux lésions.

Traitement

Le traitement de référence a longtemps été une exérèse chirurgicale large avec des marges de 3 à 5 cm. Actuellement, on privilégie des exérèses comportant des marges plus étroites, de 2 cm, avec contrôle rigoureux de celles-ci par l'étude anatomo-pathologique. La technique de Mohs sur coupes en paraffine permet une épargne tissulaire avec une analyse extensive des berges d'exérèse, des foyers d'infiltration hypodermique à distance pouvant ainsi être détectés et enlevés. L'ablation du plan aponévrotique profond est toujours recommandée.

Des traitements ciblés tels que l'imatinib, inhibiteur oral du récepteur de la PDGF tyrosine kinase sont en cours

© 2023 Elsevier Masson SAS. Tous droits réservés. - Document téléchargé le 13/03/2023 par Société Française de Dermatologie (577230). Il est interdit et illégal de diffuser ce document.

d'évaluation pour diminuer le volume de certaines lésions très volumineuses.

Évolution

Les récidives locales sont assez fréquentes, variant selon les séries de 20 à 50 %. Elles sont beaucoup moins nombreuses en cas de chirurgie de Mohs. Les métastases sont exceptionnelles. Elles surviennent après des récidives multiples, avec en général transformation fibrosarcomateuse.

Déclaration d'intérêts

L'auteur déclare ne pas avoir de conflits d'intérêts en relation avec cet article.

© 2023 Elsevier Masson SAS. Tous droits réservés. - Document téléchargé le 13/03/2023 par Société Française de Dermatologie (577230). Il est interdit et illégal de diffuser ce document.