

Revue générale
La photochimiothérapie extracorporelle
Extracorporeal photochemotherapy

M. Viguié^{a,b}, F. Pouthier^c, P. Tiberghien^c, F. Aubin^{d,e,*}

^a Université Paris VII, Paris, France

^b Service de dermatologie, hôpital Saint-Louis, 1, avenue Claude-Vellefaux, 75010 Paris, France

^c Établissement français du sang, 1, boulevard Fleming, 25020 Besançon, France

^d EA3181, IFR133, université de Franche-Comté, Franche-Comté, France

^e Service de dermatologie, CHU de Besançon, 2, place Saint-Jacques, 25030 Besançon cedex, France

Disponible sur Internet le 29 décembre 2009

Résumé

La photochimiothérapie extracorporelle (PCE) ou photophérèse est un mode de thérapie cellulaire qui consiste à réinjecter au patient des cellules mononucléées autologues préalablement traitées *ex vivo* par irradiation ultraviolette A en présence de psoralène. Ses mécanismes d'action sont encore mal connus et le processus de photodestruction leucocytaire n'est probablement qu'un mode d'action mineur. En revanche, la PCE induirait la maturation de cellules dendritiques tolérigènes et la prolifération de lymphocytes T régulateurs. En raison de ces propriétés, la PCE est essentiellement utilisée dans le traitement du syndrome de Sézary, de la maladie du greffon contre l'hôte, du rejet d'organe greffé et de diverses maladies auto-immunes. Cependant, de nombreuses inconnues persistent encore sur son mode d'action exact, en particulier pour expliquer à la fois l'effet antitumoral observé dans les lymphomes cutanés T et la tolérance induite dans les maladies auto-immunes. Enfin, l'utilisation de traitements adjuvants, la périodicité des séances de PCE, ses effets à long terme et ses indications précises restent toujours à évaluer.

© 2009 Elsevier Masson SAS. Tous droits réservés.

Mots clés : Photophérèse ; Photochimiothérapie extracorporelle

Abstract

Photopheresis or extracorporeal photochemotherapy (ECP) is a cellular therapy which combines a leukapheresis followed by *ex vivo* treatment using psoralen and ultraviolet A irradiation before reinfusion into the patient. Its mechanisms of action remain unclear and selective photodestruction of leukocytes cannot explain the long-lasting immunomodulatory effects. Recent studies demonstrated that ECP down regulates the immune response and induces tolerance through the maturation of dendritic cells and the production of regulatory T cells. Based on these effects, ECP is mainly used for treatment of Sezary syndrome, graft-versus-host disease, organ graft rejection and autoimmune diseases. However, it is still not clear how ECP both activates tumor immunity against cutaneous T-cell lymphoma and induces tolerance in autoreactive disorders. In addition, the use of adjuvant therapies, the long-term effects and various treatment protocols remain to be investigated along with the specific indications.

© 2009 Elsevier Masson SAS. All rights reserved.

Keywords: Extracorporeal photochemotherapy; Photopheresis

La photochimiothérapie extracorporelle (PCE) est un procédé thérapeutique original qui associe : leucaphérèse et irradiation ultraviolettes A (UVA) en présence de psoralène des cellules mononucléées (CMN). Il s'agit d'une manipulation *ex vivo* de cellules humaines. Le but de cette thérapie cellulaire est d'induire

une modulation de la réponse immunitaire cellulaire comparable à celle observée après photothérapie *in vivo*. Cette technique est relativement récente puisqu'elle a été élaborée dans les années 1980 par Edelson et al. [1] pour le traitement de patients atteints de lymphomes cutanés T. Bien que le bénéfice thérapeutique de cette technique ne soit pas totalement acquis, le spectre des maladies traitées par ce procédé s'est progressivement élargi, avec en particulier son utilisation dans le cadre des maladies auto-immunes et dans le domaine de la transplantation [2].

* Auteur correspondant.

Adresse e-mail : francois.aubin@univ-fcomte.fr (F. Aubin).

1. Aspects techniques de la PCE

Deux paramètres principaux modulent les effets thérapeutiques de la PCE : la concentration du psoralène dans la poche de leucaphérèse et la dose d'UVA délivrée aux CMN. D'après les travaux réalisés *in vitro*, la concentration minimale efficace de psoralène dans la poche cellulaire doit être supérieure à 60 ng/ml [1,3]. Actuellement, le psoralène soluble (8-méthoxy-psoralène, ou 8-MOP) est ajouté directement dans la poche de leucaphérèse. Le 8-MOP soluble est commercialisé sous le nom d'Uvadex® (Johnson & Johnson, Pennsylvanie, États-Unis) avec une autorisation de mise sur le marché restreinte à l'utilisation de l'appareil Therakos et uniquement pour le traitement des lymphomes cutanés à cellules T (Section 2). Depuis 2008, un autre psoralène soluble (8-MOP) est commercialisé par la Société Maco-Pharma (France) sans restriction d'utilisation médicale. Le spectre d'absorption du 8-MOP se situe essentiellement dans les UVA, avec un pic à 365 nm. La dose optimale d'UVA doit être comprise entre 1 et 2 j/cm². La dose d'UVA reçue par les CMN dépend de la source, de la durée d'irradiation mais également du taux d'hématocrite dans la poche de traitement. En effet la présence de globules rouges atténue très fortement, d'un facteur 6, la dose d'UVA reçue par les CMN [4]. La PCE fait actuellement appel à deux techniques, l'une américaine (Therakos, Johnson & Johnson, Pennsylvanie, États-Unis) et l'autre française (Theralex-ECP, Maco-Pharma, France) qui utilise un séparateur de cellules pour préparer le concentré de CMN et un irradiateur (Macogénic® Maco-Pharma, France) pour l'irradiation UVA [5–7]. Dans les deux cas, trois phases importantes se succèdent (Fig. 1) : le prélèvement des CMN par leucaphérèse, l'irradiation du concentré leucocytaire en présence de 8-MOP, puis la réinjection (autotransfusion) des CMN traitées au patient. L'appareil Therakos intègre les trois phases en un seul système (technique en ligne) déplaçable au lit du malade [8]. À l'opposé, les trois phases sont dissociées dans les systèmes français (technique dissociée) et le malade doit en général se déplacer sur le site de cytophérèse et d'irradiation.

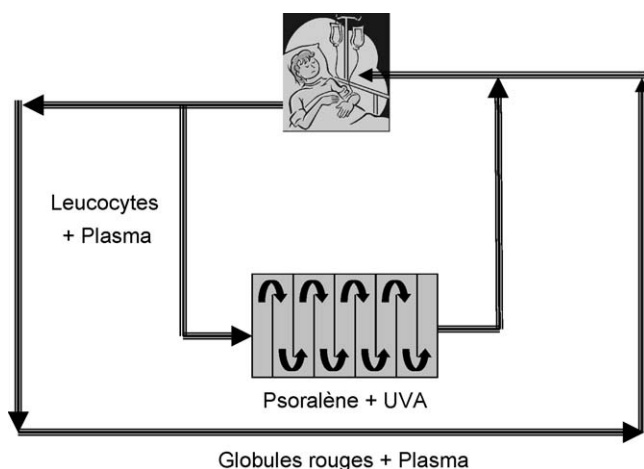


Figure 1. Circuit de la photochimiothérapie extracorporelle.

La durée moyenne d'une séance de PCE est d'environ trois heures et un double abord veineux périphérique est nécessaire. Cependant, des améliorations techniques permettent de raccourcir la durée des séances à deux heures, de diminuer le volume sanguin extracorporel et de ne n'utiliser qu'un seul abord veineux [8]. Pour des raisons pratique, il est habituellement réalisé deux séances consécutives sur deux jours selon une périodicité mensuelle [1] ; cependant, des protocoles thérapeutiques plus agressifs, avec séances de PCE bihebdomadaires ou trihebdomadaires, peuvent parfois être réalisés sans aucun problème de tolérance [9]. Il faut souligner que ce traitement coûte environ 1200 euros par séance avec l'appareil Therakos. Il n'existe pas d'évaluation économique pour le système ouvert car l'appareillage utilisé n'est pas spécifique à la PCE. Globalement, cette approche est cependant reconnue comme étant moins coûteuse (moins de 700 €), surtout s'il n'est pas nécessaire d'acquérir le séparateur de cellules et l'irradiateur UVA qui sont fréquemment disponibles au niveau des Etablissements français du Sang.

2. Mécanismes d'action [10–13]

Le mécanisme d'action des psoralènes [14] fait intervenir des photoréactions, dont le point de départ est l'excitation photonique d'une molécule de psoralène. Les cibles moléculaires se situent au niveau nucléaire, cytoplasmique et membranaire (Fig. 2). L'effet thérapeutique de la PCE semble reposer sur la conjonction de plusieurs effets biologiques [15]. Le 8-MOP, après pénétration dans les lymphocytes et activation par les UVA inhibe la réplication et la transcription génique puis entraîne l'arrêt de la prolifération des cellules traitées [16]. Les cellules traitées sont alors rapidement éliminées de l'organisme par apoptose [17]. Les corps apoptotiques lymphocytaires induits par la PCE peuvent être phagocytés par les monocytes-macrophages, qui vont présenter les fragments antigéniques, déclenchant ainsi une réponse immunitaire spécifique [18] et tolérigène [19]. La PCE induit aussi la différenciation des monocytes en cellules dendritique tolérigènes [20] à l'origine de la prolifération de lymphocytes T régulateurs CD4CD25FoxP3 et Tr1 producteurs d'IL-10 [21,22]. Cette réponse immunorégulatrice est responsable des effets thérapeutiques bénéfiques dans le traitement de la maladie du greffon contre l'hôte et les maladies auto-immunes [23–28], mais n'explique pas l'effet antitumoral de la PCE [10]. En effet, l'apoptose cellulaire ne représente probablement qu'un mode d'action mineur de la PCE dans le traitement des lymphomes cutanés T, puisque seules 5 à 10 % des CMN circulantes sont traitées au cours d'une séance de PCE [10]. La présentation antigénique des corps apoptotiques des lymphocytes tumoraux induirait une réponse lymphocytaire cytotoxique CD8+ clonotypique antitumorale [2]. La PCE induit également une libération de cytokines lymphocytaires (IL6, TNFα...) et monocytaires [29] qui pourraient être impliquées dans les effets antitumoraux et cytotoxiques de la PCE. Selon le phénotype lymphocytaire initial (Th1 dans les maladies auto-immunes et la réaction du greffon contre l'hôte ou Th2 dans les lymphomes de Sézary), il semble que la PCE puisse moduler et

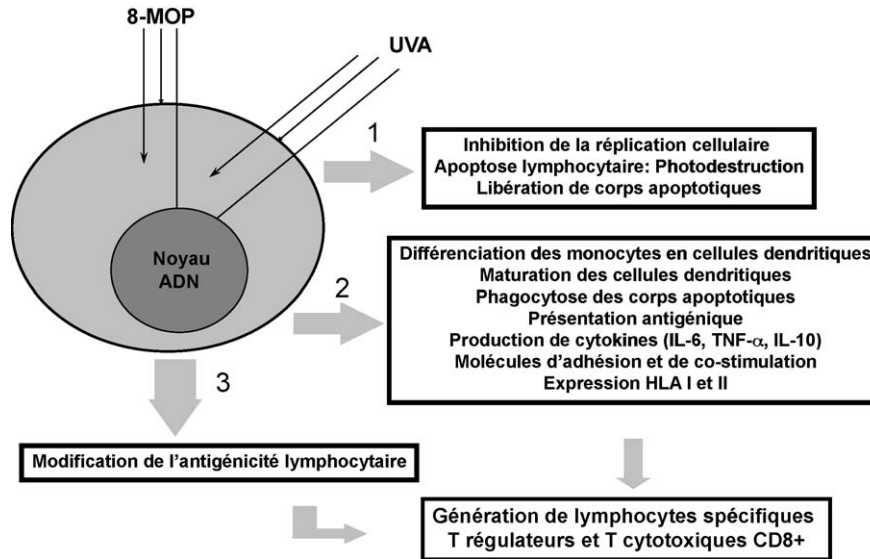


Figure 2. Mécanismes d'action de la photochimiothérapie extracorporelle.

rééquilibrer ce phénotype soit vers respectivement un profil Th2 ou Th1 [30].

3. Effets secondaires de la PCE

Toutes les données publiées s'accordent sur le fait que la PCE est très bien tolérée et n'entraîne que peu d'effets secondaires [31]. On peut signaler la survenue d'hypotension ou l'apparition d'une fièvre dans les quatre à 12 heures qui suivent la réinjection des cellules traitées. Des problèmes d'abord veineux peuvent se poser surtout chez les patients atteints de sclérodémie. Les polynucléaires des patients traités par PCE conservent leurs propriétés. En revanche, quelques études rapportent l'apparition d'une anémie progressive non régénérative au cours du traitement. Un seul cas de carcinome cutané a été observé au cours d'un traitement par PCE [32]. Aucune infection opportuniste n'a été constatée. Des études ont montré que la PCE n'altérerait pas la réponse de rappel à la toxine tétanique. Le risque mutagène, suggéré par le mécanisme d'action du psoralène après irradiation UVA n'a pas été confirmé [33] et ne restreint pas l'utilisation de la PCE chez les enfants [34,35].

4. Indications

Ces résultats suggèrent donc qu'une réponse clinique bénéfique pourrait être obtenue par la PCE dans les pathologies liées à un dysfonctionnement des cellules T (ou caractérisées par une prolifération anarchique de certains clones de lymphocytes T, qu'ils soient bénins ou malins) [36]. Cependant, l'effet thérapeutique des PCE est très difficile à apprécier en raison d'une efficacité non immédiate, tandis que les malades reçoivent d'autres traitements pour des affections souvent chroniques présentant peu de critères objectifs d'évaluation (Fig. 3). Récemment les indications thérapeutiques de la PCE ont fait l'objet d'un consensus de la part de l'Association britannique de dermatologie [37].

4.1. Lymphomes cutanés T épidermotropes

Les lymphomes cutanés T (stade III et IVA) constituent actuellement la seule indication pour la PCE approuvée par la Food and Drug Administration. La première étude avec la PCE menée par Edelson et al. [1], à raison d'une séance de PCE pendant deux jours consécutifs tous les mois, a montré de bons résultats et une excellente tolérance [38]. Cependant, ces résultats n'ont pas été confirmés [39], soulevant le problème de l'hétérogénéité des malades traités et la nécessité de poursuivre les études contrôlées [40]. Enfin l'association de la PCE avec d'autres traitements systémiques (interféron-alpha ou bexarotène) semble intéressante [36,37,41,42].

4.2. Maladie du greffon contre l'hôte

La PCE semble intéressante dans le traitement de la maladie du greffon contre l'hôte dans sa forme aiguë [43,44] ou chronique [45] résistante aux traitements habituels. Elle semble

Raisonnables

Lymphomes cutanés T: syndrome de Sézary (approuvé par FDA)
Maladie chronique du greffon contre l'hôte

Intéressantes en cas d'échec des traitements habituels

Lichen plan érosif
Erythrodermie atopique
Dermatoses bulleuses auto-immunes
Rejet de greffe d'organe

A évaluer

Lupus érythémateux systémique
Dermatopolymyosite
Diabète insulino-dépendant
Prévention du rejet d'organe

Polyarthrite rhumatoïde
Sclérose en plaques
Infection par le VIH
Maladie de Crohn

Controversée

Sclérodémie systémique

Figure 3. Indications médicales de la photochimiothérapie extracorporelle.

améliorer surtout l'atteinte cutanée bien que des améliorations viscérales aient été décrites [28,43–45].

4.3. Maladies auto-immunes ou dysimmunitaires

Seule la sclérodermie systémique a fait l'objet d'études prospectives et contrôlées. La PCE semble entraîner une amélioration précoce avec peu d'effets secondaires chez les patients atteints de sclérodermie systémique agressive d'installation récente [46–47]. En revanche, les manifestations systémiques restent inchangées [48]. Cependant, seuls les patients porteurs d'un clone lymphocytaire T circulant seraient sensibles à ces effets favorables [49]. Ces études sont cependant difficiles à interpréter en raison de l'hétérogénéité des populations étudiées, de l'évolution par poussées imprévisibles de la sclérodermie systémique et de l'absence de critères évolutifs précis et fiables. L'utilisation de la PCE dans la sclérodermie systémique reste donc très controversée. Enfin, plusieurs observations ont montré l'effet favorable de la PCE dans d'autres dermatoses auto-immunes (dermatose bulleuse auto-immune, lichen plan érosif, dermatite atopique, lupus érythémateux systémique, maladie de Crohn, fibrose systémique néphrogénique...), mais aucune étude contrôlée n'a encore été réalisée dans ces indications [50–55].

4.4. Transplantation d'organe solide

Plusieurs observations ont montré l'intérêt prophylactique et adjuvant de la PCE pour le traitement des rejets après greffe cardiaque, pulmonaire ou rénale [23–25,56,57], mais avec des modalités thérapeutiques différentes puisque le rythme des PCE était plus élevé que dans le protocole habituel. Récemment la PCE a été utilisée avec succès pour traiter un second épisode de rejet après greffe allogénique pluritissulaire du visage [58].

5. Perspectives et applications cliniques

Les mêmes auteurs qui ont développé la PCE [1] ont récemment modifié la technique en prolongeant l'incubation des cellules mononucléées après traitement ex vivo par psoralène et UVA, et en les cocultivant avec des cellules tumorales (Fig. 4). De cette façon, ils ont pu obtenir une différenciation en cellules dendritiques présentant des antigènes tumoraux. L'injection de ces cellules sensibilisées entraînait une réponse antitumorale qui a récemment été testée chez des patients souffrant de lymphomes cutanés T [59–60]. Cependant, il s'agit d'études très préliminaires et dont le mécanisme d'action est encore loin d'être parfaitement compris.

5.1. Aspects réglementaires

Sur le plan réglementaire, cette technologie de santé associant un acte médical à un médicament n'est pas encore reconnue. Le 20 septembre 2007, la Commission de la transparence a rendu un avis favorable pour la demande d'autorisation de mise sur le marché concernant la spécialité pharmaceutique UVADEX (Therakos). Cependant, cet avis restreint son utilisation avec la technique en ligne Therakos et pour la seule indication des lymphomes cutanés T. De façon similaire, l'Afssaps a autorisé en 2007 l'utilisation du 8-MOP soluble (Maco-Pharma, France) en tant que produit thérapeutique annexe pour la technique dissociée mais sans préciser les indications thérapeutiques. De plus, seule cette dernière procédure est inscrite dans la classification commune des actes médicaux (Code FER001). Enfin dans les deux situations, la prise en charge de l'acte médical correspondant n'est pas considérée et il n'existe pas de GHS spécifique à la PCE. Une démarche initiée par la Haute Autorité de santé est actuellement en cours pour harmoniser les indications et

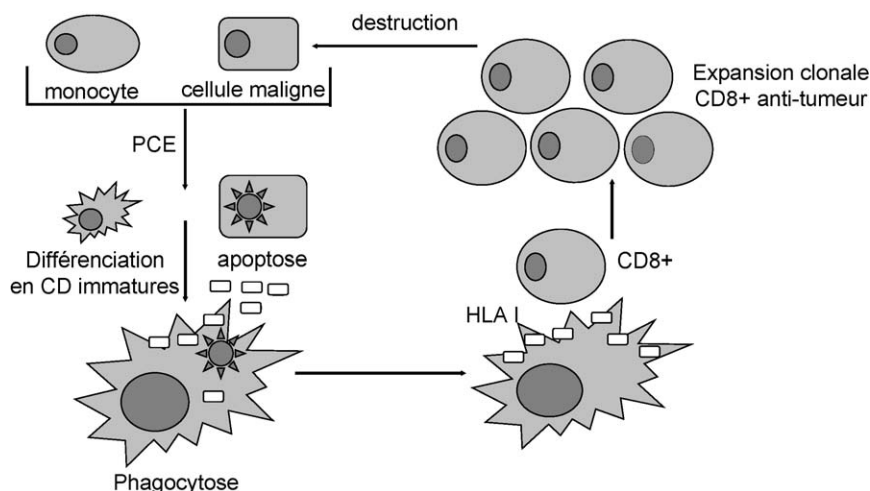


Figure 4. Effet antitumoral de la photochimiothérapie extracorporelle : l'exposition ex vivo à la PCE des cellules mononucléées et des cellules tumorales autologues du patient induit respectivement la différenciation en cellules dendritiques (CD) immatures et l'apoptose des cellules tumorales. La co-incubation des cellules mononucléées et des cellules tumorales permet la phagocytose des corps apoptotiques par les cellules dendritiques qui vont présenter secondairement les antigènes tumoraux à leur surface. La reconnaissance antigénique restreinte par le complexe d'histocompatibilité de classe I induit une réponse immunitaire T cytotoxique spécifique antitumorale.

émettre un avis sur la pertinence du remboursement de la PCE par l'assurance maladie.

6. Conclusion

La PCE est un mode de thérapie cellulaire original associant une excellente tolérance et des propriétés immunorégulatrices qui semblent pertinentes pour le traitement des lymphomes cutanés T, de la maladie du greffon contre l'hôte et du rejet d'organe. Ses indications et les modalités thérapeutiques optimales de traitement doivent cependant encore être précisées par des études prospectives contrôlées.

Conflit d'intérêt

Aucun.

Remerciements

L'auteur remercie la fondation Transplantation (ET-050319) qui a permis la réalisation de ce travail.

Références

- [1] Edelson R, Berger C, Gasparro F, Jegasothy B, Heald P, Wintroub B, et al. Treatment of cutaneous T-cell lymphoma by extracorporeal photochemotherapy. Preliminary results. *N Engl J Med* 1987;316:297–303.
- [2] Dani T, Knobler R. Extracorporeal photoimmunotherapy-photopheresis. *Front Biosci* 2009;14:4769–77.
- [3] Lee KH, Garro J. Engineering aspects of extracorporeal photochemotherapy. *Yale J Biol Med* 1989;62:621–8.
- [4] Gasparro FP, Dall'Amico R, Goldminz D, Simmons E, Weingold D. Molecular aspects of extracorporeal photochemotherapy. *Yale J Biol Med* 1989;62:579–93.
- [5] Andreu G, Leon A, Heshmati F, Tod M, Menkes CJ, Baudelot J, et al. Extracorporeal photochemotherapy: evaluation of two techniques and use in connective tissue disorders. *Transfus Sci* 1994;15:443–54.
- [6] Jacob MC, Manches O, Drillat P, Richard MJ, Plumas J, Chaperot L, et al. Quality control for the validation of extracorporeal photopheresis process using the Vilbert-Lourmat UV-A irradiation's system. *Transfus Apher Sci* 2003;28:63–70.
- [7] Heshmati F, Andreu G. Extracorporeal photochemotherapy: a historical perspective. *Transfus Apher Sci* 2003;28:25–34.
- [8] Bisaccia E, Vonderheid EC, Geskin L. Safety of a new, single, integrated, closed photopheresis system in patients with cutaneous T-cell lymphoma. *Br J Dermatol* 2009;161:167–9.
- [9] Arulogun S, Prince HM, Gambell P, Lade S, Ryan G, Eaton E, et al. Extracorporeal photopheresis for the treatment of Sézary syndrome using a novel treatment protocol. *J Am Acad Dermatol* 2008;59:589–95.
- [10] Maeda A. Extracorporeal photochemotherapy. *J Dermatol Sci* 2009;54:150–6.
- [11] Plumas J, Manches O, Chaperot L. Mechanisms of action of extracorporeal photochemotherapy in the control of GVHD: involvement of dendritic cells. *Leukemia* 2003;17:2061–2.
- [12] Moss FM. New insights into the mechanism of action of extracorporeal phototherapy. *Transfusion* 2006;46(1):6–8.
- [13] Heshmati F. Mechanisms of action of extracorporeal photochemotherapy. *Transfus Apher Sci* 2003;29:61–70.
- [14] Aubin F, Manteaux A. Mécanismes de photoréaction des psoralènes. *Ann Dermatol Venerol* 1990;117:931–6.
- [15] Aubin F, Salard D, Pouthier F, Hervé P, Humbert P. La photochimiothérapie extra-corporelle. *Med Sci* 1999;15:983–9.
- [16] Lüftl M, Röcken M, Plewig G, Degitz K. PUVA inhibits DNA replication, but not gene transcription at nonlethal dosages. *J Invest Dermatol* 1998;111:399–405.
- [17] Rao V, Saunes M, Jørstad S, Moen T. In vitro experiments demonstrate that monocytes and dendritic cells are rendered apoptotic by extracorporeal photochemotherapy, but exhibit unaffected surviving and maturing capacity after 30 Gy gamma irradiation. *Scand J Immunol* 2008;68:645–51.
- [18] Bladon J, Taylor P. The common pathways, but different outcomes, of apoptosis induced by extracorporeal photopheresis and in vivo chemotherapy may reinforce the important immunomodulatory effect of monocytes. *Blood* 2002;99:3071–2.
- [19] Xia CQ, Campbell KA, Clare-Salzler MJ. Extracorporeal photopheresis-induced immune tolerance: a focus on modulation of antigen-presenting cells and induction of regulatory T cells by apoptotic cells. *Curr Opin Organ Transplant* 2009;14:338–43.
- [20] Legítimo A, Consolini R, Failli A, Fabiano S, Bencivelli W, Scatena F, et al. In vitro treatment of monocytes with 8-methoxypsoralen and ultraviolet A light induces dendritic cells with a tolerogenic phenotype. *Clin Exp Immunol* 2007;148:564–72.
- [21] Maeda A, Schwarz A, Kernebeck K, Gross N, Aragane Y, Peritt D, et al. Intravenous infusion of syngeneic apoptotic cells by photopheresis induces antigen-specific regulatory T cells. *J Immunol* 2005;174:5968–76.
- [22] Maeda A, Schwarz A, Bullinger A, Morita A, Peritt D, Schwarz T. Experimental extracorporeal photopheresis inhibits the sensitization and effector phases of contact hypersensitivity via two mechanisms: generation of IL-10 and induction of regulatory T cells. *J Immunol* 2008;181:5956–62.
- [23] Biagi E, Di Biaso I, Leoni V, Gaipa G, Rossi V, Bugarin C, et al. Extracorporeal photochemotherapy is accompanied by increasing levels of circulating CD4+CD25+GITR+Foxp3+CD62L+ functional regulatory T-cells in patients with graft-versus-host disease. *Transplantation* 2007;84:31–9.
- [24] Meloni F, Cascina A, Miserere S, Perotti C, Vitulo P, Fietta AM. Peripheral CD4(+)CD25(+) TREG cell counts and the response to extracorporeal photopheresis in lung transplant recipients. *Transplant Proc* 2007;39:213–7.
- [25] Lamioni A, Carsetti R, Legato A, Landolfo A, Isacchi G, Emma F, et al. Induction of regulatory T cells after prophylactic treatment with photopheresis in renal transplant recipients. *Transplantation* 2007;83:1393–6.
- [26] Aubin F, Mousson C. Ultraviolet light-induced regulatory (suppressor) T cells. An approach for promoting induction of operational allograft tolerance? *Transplantation* 2004;77:S29–31.
- [27] Aubin F, Saas Ph. Lymphocytes T régulateurs. *Ann Dermatol Venerol* 2007;134:167–72.
- [28] Di Biaso I, Di Maio L, Bugarin C, Gaipa G, Dander E, Balduzzi A, et al. Regulatory T cells and extracorporeal photochemotherapy: correlation with clinical response and decreased frequency of proinflammatory T cells. *Transplantation* 2009;87:1422–5.
- [29] Bladon J, Taylor P. Extracorporeal photopheresis differentially regulates the expression of phosphorylated STAT-1 and STAT-5 in treated monocytes and T cells, respectively. *J Cutan Med Surg* 2004;8:148–56.
- [30] Klosner G, Trautinger F, Knobler R, Neuner P. Treatment of peripheral blood mononuclear cells with 8-methoxypsoralen plus ultraviolet A radiation induces a shift in cytokine expression from a Th1 to a Th2 response. *J Invest Dermatol* 2001;116:459–62.
- [31] Zic J, Stricklin G, Greer J, Kinney MC, Shyr Y, Wilson DC, et al. Long term follow-up of patients with cutaneous T cell lymphoma treated with extracorporeal chemotherapy. *J Am Acad Dermatol* 1996;35:935–45.
- [32] Nehal KS, Green KB, Lim HW. Aggressive squamous cell carcinomas in patients treated with extracorporeal photopheresis for cutaneous T-cell lymphoma. *Arch Dermatol* 1995;131:1211–2.
- [33] Peterseim UM, Kuster W, Gebauer HJ, Meschig R, Plewig G. Cytogenetic effects during extracorporeal photopheresis treatment of two patients with cutaneous T-cell lymphoma. *Arch Dermatol Res* 1991;283:81–5.
- [34] Witt V, Stegmayr B, Ptak J, Wikström B, Berlin G, Axelsson CG, et al. J. World apheresis registry data from 2003 to 2007, the pediatric and adolescent side of the registry. *Transfus Apher Sci* 2008;39:255–60.

- [35] Calore E, Calò A, Tridello G, Cesaro S, Pillon M, Varotto S, et al. Extracorporeal photochemotherapy may improve outcome in children with acute GVHD. *Bone Marrow Transplant* 2008;42:421–5.
- [36] Knobler R, Barr ML, Couriel DR, Ferrara JL, French LE, Jaksch P, et al. Extracorporeal photopheresis: past, present, and future. *J Am Acad Dermatol* 2009;61:652–65.
- [37] Scarisbrick JJ, Taylor P, Holtick U, Makar Y, Douglas K, Berlin G, et al. U.K. consensus statement on the use of extracorporeal photopheresis for treatment of cutaneous T-cell lymphoma and chronic graft-versus-host disease. *Br J Dermatol* 2008;158:659–78.
- [38] Duvic M, Hester JP, Lemak NA. Photopheresis therapy for cutaneous T-cell lymphoma. *J Am Acad Dermatol* 1996;35:573–9.
- [39] de Misa RF, Harto A, Azana JM, Belmar P, Diez E, Ledo A. Photopheresis does not improve survival in Sezary syndrome patients with bone marrow involvement. *J Am Acad Dermatol* 2005;53:171–2.
- [40] Laroche L. Photophérèse des lymphomes T-cell cutanés. *Ann Dermatol Veneol* 2005;132(Spec No 2):5S37–38.
- [41] Gottlieb SL, Wolfe JT, Fox FE, DeNardo BJ, Macey WH, Bromley PG, et al. Treatment of cutaneous T-cell lymphoma with extracorporeal photopheresis monotherapy and in combination with recombinant interferon alfa: a 10-year experience at a single institution. *J Am Acad Dermatol* 1996;35:946–57.
- [42] McGinnis KS, Ubriani R, Newton S, Junkins-Hopkins JM, Vittorio CC, Kim EJ, et al. The addition of interferon gamma to oral bexarotene therapy with photopheresis for Sezary syndrome. *Arch Dermatol* 2005;141:1176–8.
- [43] Perfetti P, Carlier P, Strada P, Gualandi F, Occhini D, Van Lint MT, et al. Extracorporeal photopheresis for the treatment of steroid refractory acute GVHD. *Bone Marrow Transplant* 2008;42:609–17.
- [44] Couriel D, Hosing C, Saliba R, Shpall EJ, Andelini P, Popat U, et al. Extracorporeal photopheresis for acute and chronic graft-versus-host disease: does it work? *Biol Blood Marrow Transplant* 2006;12(1 Suppl. 2):37–40.
- [45] Flowers ME, Apperley JF, van Besien K, Elmaagacli A, Grigg A, Reddy V, et al. A multicenter prospective phase 2 randomized study of extracorporeal photopheresis for treatment of chronic graft-versus-host disease. *Blood* 2008;112:2667–74.
- [46] Rook AH, Freundlich B, Jegasothy BV, Perez MI, Barr WG, Jimenez SA, et al. Treatment of systemic sclerosis with extracorporeal photochemotherapy. Results of a multicenter trial. *Arch Dermatol* 1992;128:337–46.
- [47] Knobler RM, French LE, Kim Y, Bisaccia E, Graninger W, Nahavandi H, et al. A randomized, double-blind, placebo-controlled trial of photopheresis in systemic sclerosis. *J Am Acad Dermatol* 2006;54:793–9.
- [48] Reich S, Gambichler T, Altmeyer P, Kreuter A. Extracorporeal photopheresis in systemic sclerosis: effects on organ involvement? *J Am Acad Dermatol* 2007;56:348–9.
- [49] French LE, Rook AH. T cell clonality and the effect of photopheresis in systemic sclerosis and graft versus host disease. *Transfus Apher Sci* 2002;26:191–6.
- [50] Guyot AD, Farhi D, Ingen-Housz-Oro S, Bussel A, Parquet N, Rabian C, et al. Treatment of refractory erosive oral lichen planus with extracorporeal photochemotherapy: 12 cases. *Br J Dermatol* 2007;156:553–6.
- [51] Kaiser J, Kaatz M, Elsner P, Ziemer M. Complete remission of drug-resistant pemphigus vegetans treated by extracorporeal photopheresis. *J Eur Acad Dermatol Venereol* 2007;21:843–4.
- [52] Sand M, Bechara FG, Sand D, Radenhausen M, Tomi NS, Altmeyer P, et al. Extracorporeal photopheresis as a treatment for patients with severe, refractory atopic dermatitis. *Dermatology* 2007;215:134–8.
- [53] Boeckler P, Liu V, Lipsker D. Extracorporeal photopheresis in recalcitrant lupus erythematosus. *Clin Exp Dermatol* 2009;34:295–6.
- [54] Abreu MT, von Tirpitz C, Hardi R, Kaatz M, Van Assche G, Rutgeerts P, et al. Extracorporeal photopheresis for the treatment of refractory Crohn's disease: results of an open-label pilot study. *Inflamm Bowel Dis* 2009;15:829–36.
- [55] Mathur K, Morris S, Deighan C, Green R, Douglas KW. Extracorporeal photopheresis improves nephrogenic fibrosing dermopathy/nephrogenic systemic fibrosis: three case reports and review of literature. *J Clin Apher* 2008;23:144–50.
- [56] Marques MB, Tuncer HH. Photopheresis in solid organ transplant rejection. *J Clin Apher* 2006;21:72–7.
- [57] Benden C, Speich R, Hofbauer GF, Irani S, Eich-Wanger C, Russi EW, et al. Extracorporeal photopheresis after lung transplantation: a 10-year single-center experience. *Transplantation* 2008;86:1625–7.
- [58] Hivelin M, Siemionow M, Grimbert P, Lantieri L. Extracorporeal photopheresis: From solid organs to face transplantation. *Transpl Immunol* 2009;21:117–28.
- [59] Berger CL, Hanlon D, Kanada D, Girardi M, Edelson RL. Transimmunization a novel approach for tumor immunotherapy. *Transfus Apher Sci* 2002;26:205–16.
- [60] Girardi M, Berger CL, Wilson LD, Christensen IR, Thompson KR, Glusac EJ, et al. Transimmunization for cutaneous T cell lymphoma: a Phase I study. *Leuk Lymphoma* 2006;47:1495–503.