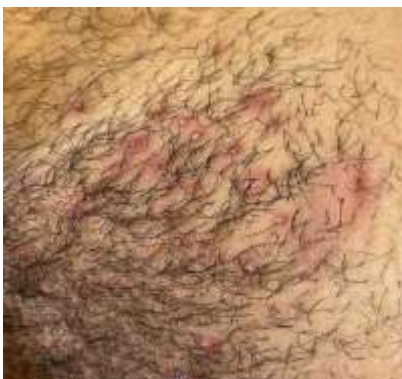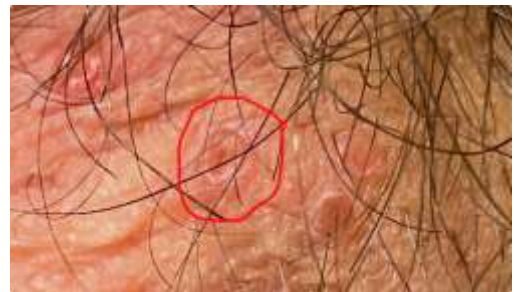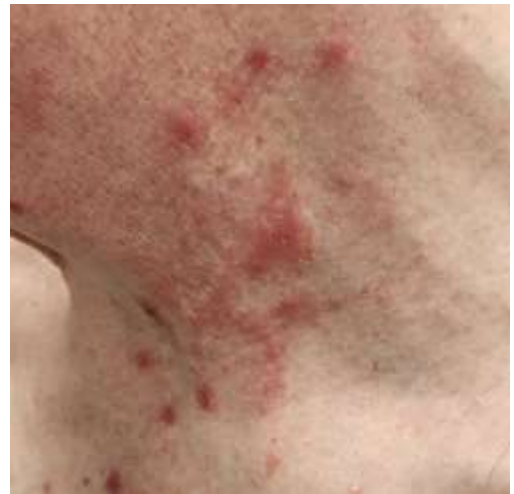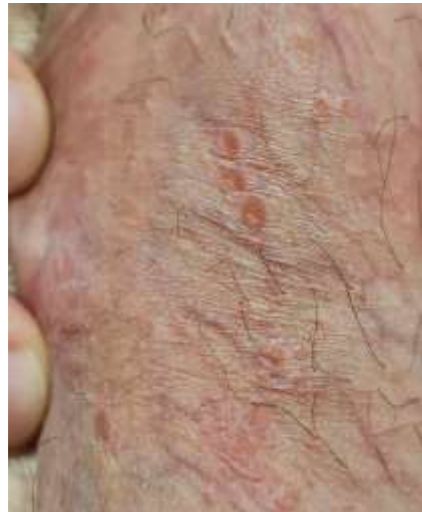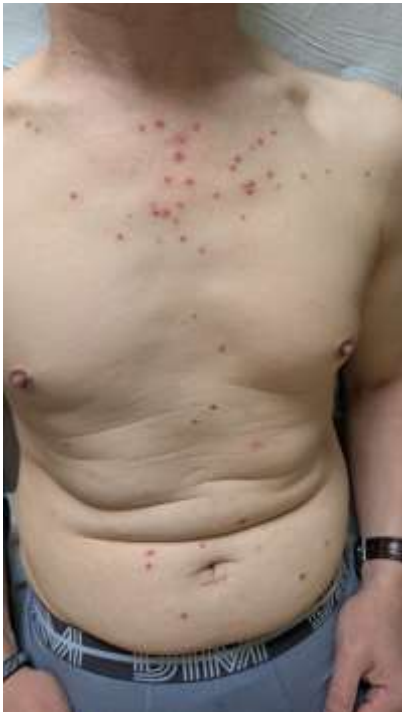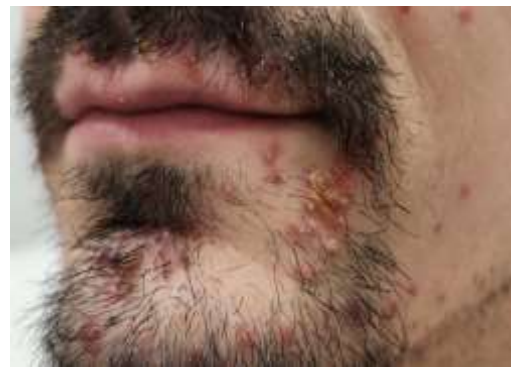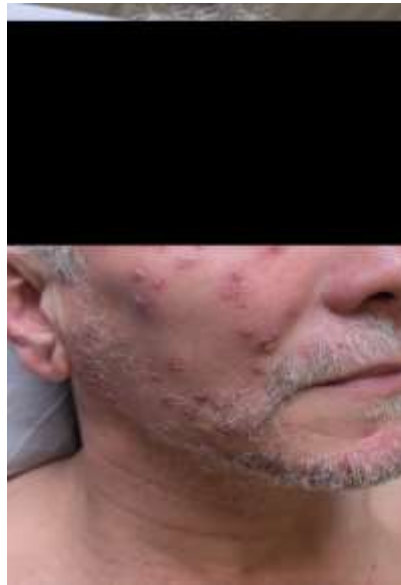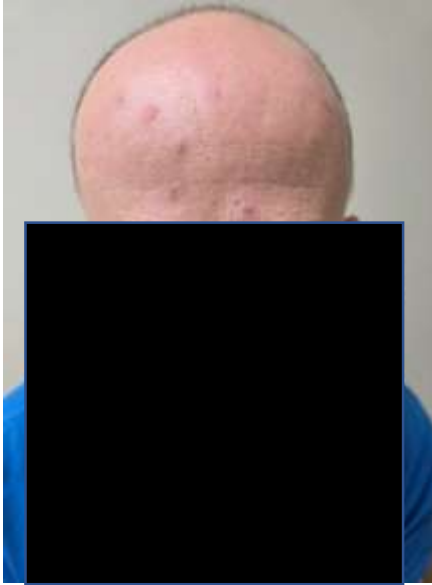


Images cliniques



Description des lésions

Macules et papules squamo-croûteuses, **folliculaires et non folliculaires** (centrées par un poil). Cet aspect peut amener à évoquer un psoriasis en gouttes.

La squame-croûte semble « feuilletée » ou « ostracée » (comme une coquille d'huître).

Parfois franches pustules folliculaires (émission de pus à la pression). Parfois lésions folliculaires spinulosiques (squame blanchâtre comme une épine engageant la base du poil).

Zones pileuses et non pileuses.

Zones fréquemment atteintes : face, fesses, périnée, organes génitaux externes.

Guérison habituelle en 1 semaine avec antibiotiques usuels (amoxicilline, pristinamycine), sans cicatrice.

