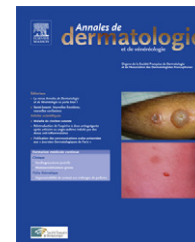



Disponible en ligne sur
SciVerse ScienceDirect
www.sciencedirect.com

Elsevier Masson France
EM|consulte
www.em-consulte.com



CLINIQUE

L'urticaire solaire

Solar urticaria

H. Adamski^{a,*}, M. Viguiier^b, pour la Société française de photodermatologie (SFPD)

^a Service de dermatologie, CHU Pontchaillou, rue Henri-le-Guilloux, 35000 Rennes, France

^b Service de dermatologie, hôpital Saint-Louis, Assistance publique–Hôpitaux de Paris, université Paris-VII, 1, avenue Claude-Vellefaux, 75010 Paris, France

Reçu le 5 décembre 2011 ; accepté le 31 janvier 2012

Disponible sur Internet le 21 mars 2012



L'urticaire solaire est une forme rare d'urticaire physique déclenchée par les expositions solaires. Cette affection appartient au groupe des photodermatoses. L'agent photosensibilisant n'est pas actuellement connu. L'urticaire solaire « vraie » ou « idiopathique » doit être distinguée des éruptions urticariennes survenant au cours d'autres photodermatoses (qui seront évoquées au diagnostic différentiel).

Épidémiologie

L'incidence et la prévalence de l'urticaire solaire ne sont pas connues. La fréquence de l'urticaire solaire au sein des différents types d'urticaire est estimée à 0,4%. Aucun facteur génétique n'a pu être identifié, mais l'existence d'un terrain atopique personnel ou familial est soulignée. Cette affection

débute habituellement entre 20 et 40 ans et touche le plus souvent les femmes [1,2].

Manifestations cliniques

Elle survient classiquement l'été sur les zones habituellement couvertes le reste de l'année comme le tronc, les bras et les pieds (Fig. 1 et 2). Le diagnostic est de règle facile dès l'interrogatoire : les symptômes sont caractérisés par des plaques urticariennes qui apparaissent en moins de 30 minutes au soleil et disparaissent sans cicatrice après suppression de l'exposition solaire en moins de 24 heures. Dans quelques cas, les lésions apparaissent après un délai de plusieurs heures [3]. Cette éruption est souvent précédée de paresthésies et de sensations de brûlure. Par la suite surviennent des papules entourées d'une aréole érythémateuse de forme irrégulière de 1 à 2 cm de diamètre. Parfois une composante purpurique est surajoutée. Le prurit est intense. Une tolérance acquise l'été sur des zones régulièrement exposées notamment le visage et le dos des mains

* Auteur correspondant.

Adresse e-mail : henri.adamski@chu-rennes.fr (H. Adamski).

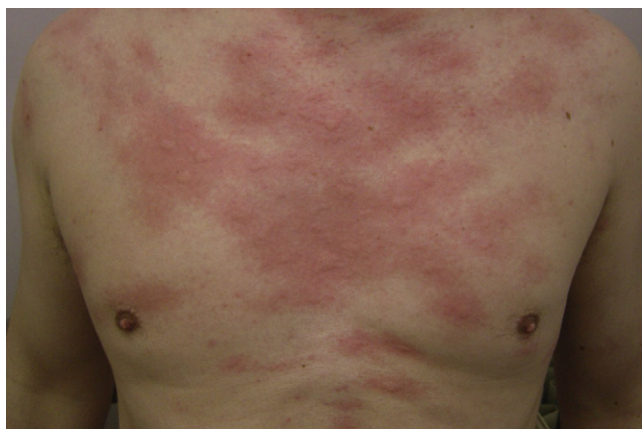

Figure 1. Plaques d'urticaire sur le décolleté apparaissant moins d'une heure après exposition solaire.

est assez fréquente. En cas d'exposition prolongée, les lésions sont profuses et peuvent être associées à des signes généraux : céphalées, vertiges, nausées, bronchospasme, malaise et exceptionnellement choc anaphylactique. Après l'éruption, il existe une période réfractaire de 24 heures en moyenne pendant laquelle une nouvelle exposition n'entraînera pas de nouvelle poussée. Certaines radiations comme les UVA peuvent traverser les vêtements légers et déclencher des lésions sur les territoires apparemment couverts rendant le diagnostic plus difficile [4].

Évolution

L'évolution est chronique avec récurrence chaque été et peut durer plus de 20 ans [1,2]. L'urticaire solaire peut être très invalidante. Dans les formes sévères, le visage, le cou et les mains sont atteints en plus des zones habituellement couvertes empêchant par conséquent les activités exté-

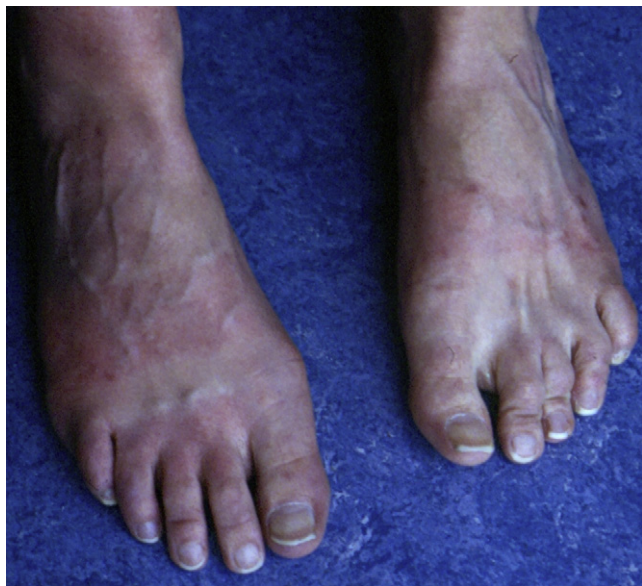

Figure 2. Lésions urticariennes du dos des pieds avec respect des zones couvertes par les sandales survenues lors d'un court trajet à pied l'été pour venir à la consultation.

rieures en raison des poussées quasi quotidiennes. En conséquence, le retentissement psychologique et professionnel peut être important en raison d'arrêts de travail successifs. De plus, une déminéralisation osseuse est possible par hypocalcémie liée à un déficit de synthèse de vitamine D due à un défaut d'exposition solaire [5].

Diagnostic différentiel

L'urticaire solaire doit être distinguée des autres urticaires physiques (cholinergique, aquagénique, à la chaleur et au froid). Une poussée d'urticaire au décours d'un bain en plein air devra être analysée avec soin par des tests physiques.

Des réactions urticariennes surviennent au cours de certaines photodermatoses surtout lors de la lucite estivale bénigne et de la lucite polymorphe où les lésions apparaissent plusieurs heures après l'exposition et persistent plusieurs jours après l'éviction solaire [6].

Au cours de la protoporphyrie érythropoïétique, les symptômes sont caractérisés par une réaction papulo-œdémateuse et parfois purpurique toujours retardée (quelques heures après exposition solaire), mais avec une sensation de brûlure immédiate, puis s'amendent en quelques jours. Il est donc indispensable de doser les protoporphyrines érythrocytaires lors de symptômes évoquant une urticaire solaire ayant débuté dans l'enfance afin d'éliminer ce diagnostic [7].

Des photosensibilisations induites à type d'urticaire de contact (goudron, chlorpromazine) et par voie systémique (bénoxaprofène, progesterone) sont décrites. [8-10].

Exploration photobiologique

Les explorations photobiologiques permettent de confirmer le diagnostic en reproduisant au phototest les lésions en quelques minutes à l'aide d'un simulateur solaire. Le spectre d'action intéresse le plus souvent les UVA, le visible et moins fréquemment les UVB. L'idéal est d'utiliser un monochromateur afin d'établir avec une grande précision les longueurs d'onde incriminées (Fig. 3). L'étude en est longue et difficile. La dose urticarienne minimale (DUM) est régulièrement mesurée, celle-ci est définie par la plus petite dose d'irradiation dans le spectre d'action entraînant une réaction urticarienne (Fig. 4). Certaines études ont mis en évidence des spectres d'activation ou d'inhibition dans l'urticaire solaire [11,12]. Par ailleurs, la dose érythémale

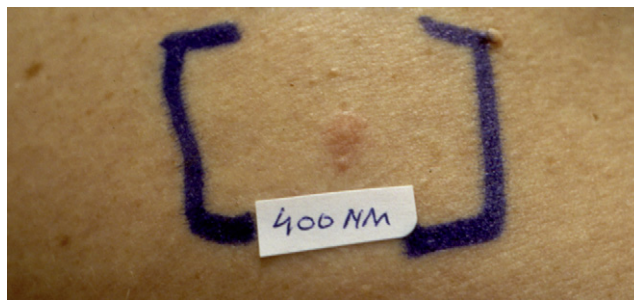


Figure 3. Déclenchement d'une urticaire en quelques minutes par monochromateur à 400 nm (spectre UVA).

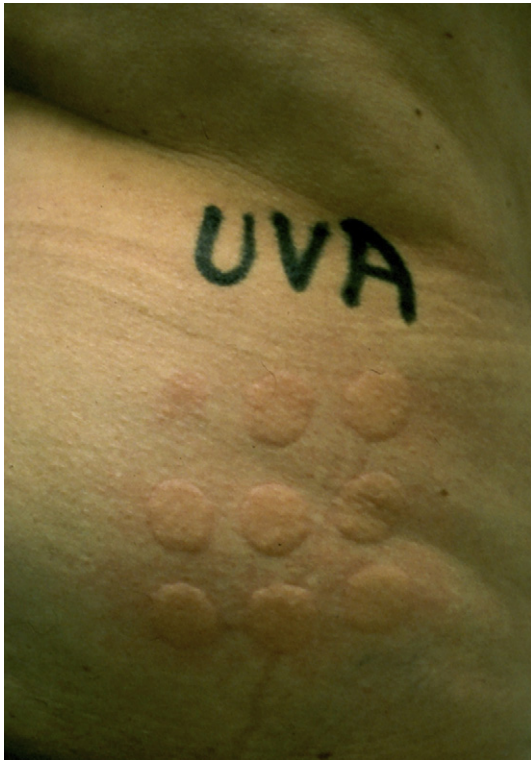

Figure 4. Évaluation de la dose urticarienne minimale (DUM) après exposition aux UVA à l'aide d'un simulateur solaire (Muller Elektronik) qui est calculé à 3 J/cm^2 objectivée par la plus faible réaction du spot (en haut et à gauche sur la figure).

minimale (DEM), qui est la plus petite dose de lumière provoquant un érythème perceptible à contours nets, dont la lecture se fait à 24 heures, est normale.

Physiopathologie

Le mécanisme physiopathologique de l'urticaire solaire est actuellement mal connu. Il serait dû à une hypersensibilité de type I véhiculée par les IgE dirigées contre un photoallergène élaboré à partir d'une molécule actuellement non identifiée, présente dans la peau ou dans le sérum sous l'influence du spectre déclenchant. La plupart des patients testés développent une urticaire au site d'injection de sérum autologue préalablement irradié *in vitro* [1]. Les IgE spécifiques liées au photoallergène pourraient alors se fixer sur les sites membranaires des mastocytes, entraînant la libération de médiateurs dont l'histamine responsables des effets cutanés [13,14]. Les périodes réfractaires correspondant à l'absence d'urticaire en cas d'exposition solaire pourraient être liées à une déplétion en médiateurs (dégranulation des mastocytes) ou à une saturation des récepteurs vasculaires.

Traitement

Les traitements proposés restent symptomatiques et n'ont qu'un effet suspensif. De nombreux protocoles sont proposés, mais les séries sont limitées et les études contrô-

lées très peu nombreuses du fait de la rareté et la variabilité d'une urticaire solaire à l'autre (dose déclenchant et spectre d'action). Le premier moyen thérapeutique a été l'acquisition d'une tolérance à la lumière par des expositions répétées entraînant une période réfractaire d'un à deux jours. Cela explique la bonne tolérance habituelle des parties normalement exposées à la lumière chez les sujets atteints. Les antihistaminiques-H1 demeurent le traitement de première intention associé à une photoprotection vestimentaire et application de produit de protection solaire à large spectre [4,15]. Les premiers essais ont été réalisés avec la terféndine avec une efficacité de l'ordre de 70 % par l'utilisation de fortes doses (180 à 360 mg/j) [16]. Mais ce médicament a été retiré du marché en raison de troubles de conduction cardiaque. L'astémizole, la cétirizine et la fexofénadine donnent de bons résultats [4]. Il faut généralement augmenter les doses d'antihistaminiques voire les associer dans les urticaires solaires intenses [17]. Les traitements à base de bétacarotène ou d'antipaludéens de synthèse sont peu efficaces. Pour les formes résistantes, l'acquisition d'une tolérance est possible par divers protocoles de photothérapie (UVA, PUVA, UVB spectre large et UVB TL01) selon le spectre déclenchant [18–20]. La photothérapie est commencée sur des zones localisées en augmentant progressivement les doses d'irradiation après avoir calculé la DUM. Une pré-irradiation par UVA entraîne une élévation rapide de la DUM et permet une PUVAthérapie à des doses normales [18].

Les immunoglobulines intraveineuses (IGIV) pourraient être proposées chez des patients atteints d'urticaire solaire réfractaire aux traitements habituels. En effet, ce traitement a permis d'obtenir 20 à 50 % de réponse complète chez des malades atteints d'urticaire chronique ou d'urticaire à la pression [21,22]. En ce qui concerne l'urticaire solaire, une enquête menée pour la Société française de photodermatologie (SFPD) a recensé, de façon rétrospective, sept patients traités de façon isolée par IGIV, avec un succès thérapeutique spectaculaire chez cinq d'entre eux, soit un taux de rémission complète de 71 %. Le schéma d'administration des IGIV était variable d'un patient à l'autre : 2 à 2,5 g/kg d'IGIV administrés sur trois à cinq jours, avec un nombre de cures et un intervalle entre les cures différents d'un patient à l'autre. Chez les patients ayant obtenu une rémission complète, celle-ci se dessinait dès la première cure et était authentifiée par une augmentation de la DUM d'au moins un facteur 10, trois mois après la première cure d'IGIV. La qualité de vie était nettement améliorée avec reprise des activités à l'extérieur et reprise du travail. La persistance de la rémission était variable, avec soit une absence de rechute, soit une rechute survenant quatre ou neuf mois après la dernière cure. Dans tous les cas, l'administration d'une nouvelle cure d'IGIV s'accompagnait de nouveau d'une rémission complète. Dans deux cas, les IGIV ont été inefficaces [23]. D'autres cas sporadiques d'urticaire solaire réfractaires traités par IGIV avec des résultats variables ont été rapportés [24–27]. Le mécanisme d'action des IGIV dans l'urticaire pourrait impliquer soit le blocage fonctionnel des récepteurs membranaires mastocytaires aux fragments Fc par saturation par les IGIV soit la neutralisation d'auto-anticorps et l'inhibition de la production d'auto-anticorps [22].

Dans quelques cas très sévères, la ciclosporine [28], les plasmaphéreses [29] et photochimiothérapie extracorporelle [30] ont été testées avec succès.

Quel que soit le traitement proposé, l'appréciation objective de son efficacité passe par la détermination de la DUM avant et après le traitement.

Perspectives

Compte tenu des résultats dans l'ensemble encourageants du traitement par IGIV, une étude de preuve de concept émanant de la SFPD avec le soutien de la Société française de dermatologie et du Programme hospitalier de recherche clinique est en cours, qui consiste en un essai prospectif de phase II multicentrique évaluant l'efficacité d'une cure unique à 2g/kg d'IGIV chez des patients atteints d'urticaire solaire sévère et réfractaire (ClinicalTrials.gov Identifier: NCT0136065, <http://clinicaltrials.gov/ct2/show/NCT0136065?term=solar+urticaria&rank=2>). La sévérité de l'urticaire est jugée sur l'existence d'une atteinte importante de la qualité de la vie mesurée par le Dermatology Life Quality Index (DLQI). Le caractère réfractaire est apprécié sur la résistance de l'urticaire solaire à l'association d'au moins deux traitements antihistaminiques et à l'application de produits de photoprotection solaire pendant au moins trois mois, ou sur l'échec d'une photothérapie de désensibilisation. L'efficacité des IGIV sera principalement évaluée par l'augmentation de la DUM à trois mois, par rapport à celle calculée avant traitement, avec un suivi sur un an. Cette étude est une étape importante dans le cadre d'une maladie rare impliquant une thérapie coûteuse (prix moyen d'IGIV 50 €/g) et non dénuée de toxicité qui devrait permettre de préciser la place des IGIV dans la prise en charge de l'urticaire solaire sévère et réfractaire.

Outre les IGIV, l'avenir thérapeutique des patients atteints d'urticaire solaire pourrait reposer sur une biothérapie, actuellement enregistrée dans l'asthme, l'omalizumab (Xolair®) ayant une action ciblée anti-IgE, qui a été essayé avec succès chez quelques malades [31–33] et sans efficacité dans un cas [34]. Par ailleurs, l'intérêt de l'alpha-MSH dans le traitement de l'urticaire solaire a été récemment évoqué. Cette hormone en stimulant la mélanogénèse pourrait jouer un rôle de photoprotection en diminuant la pénétration des ultraviolets au niveau cutané. Chez cinq malades traités par un analogue d'alpha-MSH sous forme d'implant sous-cutané, une augmentation de la DUM ainsi qu'une diminution de l'intensité de la réaction urticaire au phototest ont été observées sous traitement [35].

Déclaration d'intérêts

Les auteurs (HA, MV) déclarent une collaboration scientifique avec le laboratoire français du fractionnement et des biotechnologies (LFB).

Références

- [1] Horio T. Solar urticaria-idiopathic? *Photodermatol Photoimmunol Photomed* 2003;19:147–54.
- [2] Beattie PE, Dawe RS, Ibbotson SH, Ferguson J. Characteristics and prognosis of idiopathic solar urticaria: a cohort of 87 cases. *Arch Dermatol* 2003;139:1149–54.
- [3] Wessendorf U, Hanneken S, Haust M, Neumann NJ. Fixed solar urticaria with delayed onset. *J Am Acad Dermatol* 2009;60:695–7.
- [4] Roelandts R. Diagnosis and treatment of solar urticaria. *Dermatol Ther* 2003;16:52–6.
- [5] Adamski H, Asriri A, Meyer N, Massart C, Guggenbuhl P, Chevrant-Breton J. Hypocalcémie au cours d'une urticaire solaire invalidante. *Ann Dermatol Venerol* 2008;135:601–2.
- [6] Adamski H. Lucites idiopathiques. In: Société française de photodermatologie. *Photodermatologie*. Arnette; 2008, 105-115.
- [7] Pessel S, Adamski H, Chevrant-Breton J. La protoporphyrie érythropoïétique. *Ann Dermatol Venerol* 2004;131:213–6.
- [8] Lovell CR, Cronin E, Rhodes EL. Photocontact urticaria from chlorpromazine. *Contact Dermatitis* 1986;14:290–1.
- [9] Halsey JP, Cardoe N. Benoxapofen: side-effect profile in 300 patients. *Br Med J (Clin Res Ed)* 1982;284:1365–8.
- [10] Morison WL. Solar urticaria due to progesterone compounds in oral contraceptives. *Photodermatol Photoimmunol Photomed* 2003;19:155–6.
- [11] Uetsu N, Miyauchi-Hashimoto H, Okamoto H, Horio T. The clinical and photobiological characteristics of solar urticaria in 40 patients. *Br J Dermatol* 2000;142:32–8.
- [12] Fukunaga A, Horikawa T, Yamamoto Y, Yamada Y, Nishigori C. The inhibition spectrum of solar urticaria suppresses the wheal-flare response following intradermal injection with photoactivated autologous serum but not with compound 40/80. *Photodermatol Photoimmunol Photomed* 2006;22:129–32.
- [13] Leenutaphong V, Hölzle E, Plewig G. Pathogenesis and classification of solar urticaria: a new concept. *J Am Acad Dermatol* 1989;21:237–40.
- [14] Leiferman KM, Norris PG, Murphy GM, Hawk JL, Winkelmann RK. Evidence for eosinophil degranulation with deposition of granule major basic protein in solar urticaria. *J Am Acad Dermatol* 1989;21:75–80.
- [15] Faurschou A, Wulf HC. Synergistic effect of broad-spectrum sunscreens and antihistamines in the control of idiopathic solar urticaria. *Arch Dermatol* 2008;144:765–9.
- [16] Ferguson J. Idiopathic solar urticaria: natural history and response to non sedative antihistamine therapy. *Br J Dermatol* 1988;119:16.
- [17] Grundmann SA, Ständer S, Luger TA, Beissert S. Antihistamine combination treatment for solar urticaria. *Br J Dermatol* 2008;158:1384–6.
- [18] Pont M, Delaporte E, Bonnevalle A, Thomas P. Urticaire solaire: désensibilisation UVA avant PUVAthérapie. *Ann Dermatol Venerol* 2000;127:296–9.
- [19] Calzavara-Pinton P, Zane C, Rossi M, Sala R, Venturini M. Narrowband ultraviolet B phototherapy is a suitable treatment option for solar urticaria. *J Am Acad Dermatol* 2011, doi:10.1016/j.jaad.2011.01.030 [Epub ahead of print].
- [20] Parrish JA, Jaenicke KF, Morison WL, Momtaz K, Shea C. Solar urticaria: treatment with PUVA and mediator inhibitors. *Br J Dermatol* 1982;10:575–80.
- [21] Dawn G, Urcelay M, Ah-Weng A, O'Neill SM, Douglas WS. Effect of high-dose intravenous immunoglobulin in delayed pressure urticaria. *Br J Dermatol* 2003;149:836–40.
- [22] Prins C, Gelfand EW, French LE. Intravenous immunoglobulin: properties, mode of action and practical use in dermatology. *Acta Derm Venerol* 2007;87:206–18.
- [23] Adamski H, Bedane C, Bonnevalle A, Thomas P, Peyron JL, Rouchouse B, et al. Solar urticaria treated with intravenous immunoglobulins. *J Am Acad Dermatol* 2011;65:336–40.
- [24] Mitzel-Kaoukhov H, Staubach P, Müller-Brenne T. Effect of high-dose intravenous immunoglobulin treatment in

- therapy-resistant chronic spontaneous urticaria. *Ann Allergy Asthma Immunol* 2010;104:253–8.
- [25] Correia I, Silva J, Filipe P, Gomes M. Solar urticaria treated successfully with intravenous high-dose immunoglobulin: a case report. *Photodermatol Photoimmunol Photomed* 2008;24:330–1.
- [26] Hughes R, Cusack C, Murphy GM, Kirby B. Solar urticaria successfully treated with intravenous immunoglobulin. *Clin Exp Dermatol* 2009;34:e660–2.
- [27] Llamas-Velasco M, Argila DD, Eguren C, García-Martin P, Ibañes S, García-Diez A. Solar urticaria unresponsive to intravenous immunoglobulins. *Photodermatol Photoimmunol Photomed* 2011;27:53–4.
- [28] Edström DW, Ros AM, Cyclosporin A. therapy for severe solar urticaria. *Photodermatol Photoimmunol Photomed* 1997;13:61–3.
- [29] Bissonnette R, Buskard N, McLean DI, Lui H. Treatment of refractory solar urticaria with plasma exchange. *J Cutan Med Surg* 1999;3:236–8.
- [30] Mang R, Stege H, Budde MA, Ruzicka T, Krutmann J. Successful treatment of solar urticaria by extracorporeal photochemotherapy (photopheresis)- a case report. *Photodermatol Photoimmunol Photomed* 2002;18:196–8.
- [31] Güzelbey O, Ardelean E, Magerl M, Zuberbier T, Maurer M, Metz M. Successful treatment of solar urticaria with anti-immunoglobulin E therapy. *Allergy* 2008;63:1563–5.
- [32] Waibel KH, Reese DA, Hamilton RG, Devillez RL. Partial improvement of solar urticaria after omalizumab. *J Allergy Clin Immunol* 2010;125:490–1.
- [33] Metz M, Altrichter S, Ardelean E, Kessler B, Krause K, Magerl M, et al. Anti-immunoglobulin E treatment of patients with recalcitrant physical urticaria. *Int Arch Allergy Immunol* 2011;154:177–80.
- [34] Duchini G, Bäumler W, Bircher AJ, Scherer K. Failure of omalizumab (Xolair®) in the treatment of a case of solar urticaria caused by ultraviolet A and visible light. *Photodermatol Photoimmunol Photomed* 2011;27:336–7.
- [35] Haylett AK, Nie Z, Brownrigg M, Taylor R, Rhodes LE. Systemic photoprotection in solar urticaria with α -melanocyte-stimulating hormone analogue [Nle4-D-Phe7]- α -MSH. *Br J Dermatol* 2011;164:407–14.