



Disponible en ligne sur

**ScienceDirect**  
www.sciencedirect.com

Elsevier Masson France

**EM|consulte**  
www.em-consulte.com



CLINIQUE

# Ulcérations linguales chroniques ou récidivantes



*Chronic or recurrent ulceration of the tongue*

**E. Vigarios<sup>a,\*</sup>, C. de Bataille<sup>b,c</sup>, F. Campana<sup>d</sup>,  
F. Fortenfant<sup>e</sup>, J.-C. Fricain<sup>f,g</sup>, V. Sibaud<sup>h</sup>**

<sup>a</sup> Médecine buccodentaire, consultation pluridisciplinaire de pathologies de la muqueuse buccale, institut Claudius-Regaud, institut universitaire du cancer Toulouse Oncopole, 1, avenue Irène-Joliot-Curie, 31059 Toulouse cedex 9, France

<sup>b</sup> UFR d'odontologie, 3, rue des Maraîchers, 31062 Toulouse, France

<sup>c</sup> Médecine buccodentaire, hôpital Rangueil, CHU de Toulouse, 3, rue des Maraîchers, 31059 Toulouse cedex 9, France

<sup>d</sup> Chirurgie orale, centre Massilien de la face, 24, avenue du Prado, 13006 Marseille, France

<sup>e</sup> Immunologie, laboratoire d'immunologie, CHU Rangueil, 1, avenue du Professeur-Jean-Poulhès, TSA 50032, 31059 Toulouse cedex 9, France

<sup>f</sup> Chirurgie orale, consultation pluridisciplinaire de pathologies de la muqueuse buccale, hôpital Pellegrin, CHU de Bordeaux, place Amélie-Raba-Léon, 33076 Bordeaux cedex, France

<sup>g</sup> UFR d'odontologie, 16–20, cours de la Marne, 33082 Bordeaux cedex, France

<sup>h</sup> Dermatologie, consultation pluridisciplinaire de pathologies de la muqueuse buccale, institut Claudius-Regaud, institut universitaire du cancer Toulouse Oncopole, 1, avenue Irène-Joliot-Curie, 31059 Toulouse cedex 9, France

Reçu le 28 novembre 2015 ; accepté le 4 février 2016

Disponible sur Internet le 30 mars 2016

Formation médicale continue

DOIs des articles originaux :

<http://dx.doi.org/10.1016/j.annder.2016.02.008>,

<http://dx.doi.org/10.1016/j.annder.2016.02.013>.

\* Auteur correspondant.

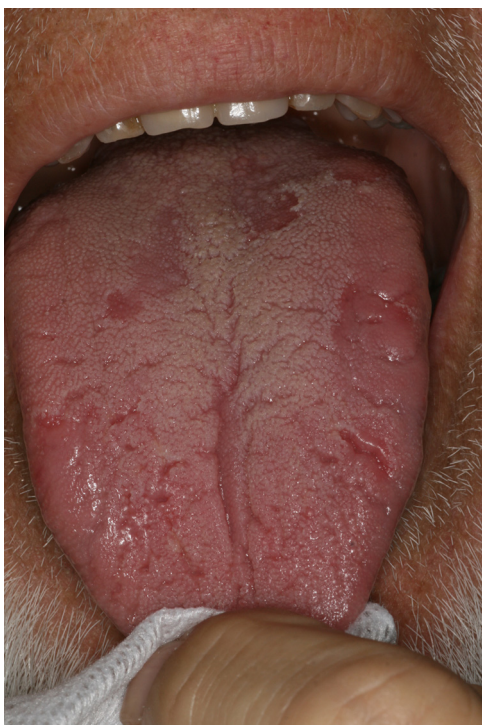Adresse e-mail : [vigarios.emmanuelle@iuct-oncopole.fr](mailto:vigarios.emmanuelle@iuct-oncopole.fr)  
(E. Vigarios).

<http://dx.doi.org/10.1016/j.annder.2016.02.011>

0151-9638/© 2016 Elsevier Masson SAS. Tous droits réservés.

## Introduction

La langue est un organe complexe situé au carrefour de plusieurs spécialités médicales, ce qui explique, en partie, un certain nomadisme médical des patients. Parallèlement aux nombreuses variations physiologiques décrites précédemment [1], la langue peut également être concernée par des ulcérations aiguës ou chroniques qui désorientent parfois le clinicien. Après avoir écarté les « fausses ulcérations », comme une langue fissurée et/ou géographique [1] (Fig. 1),



**Figure 1.** Aspect faussement ulcéré de la face dorsale de la langue (langue à la fois fissurée et géographique).

les ulcérations et les érosions restent un motif fréquent de consultation en dermatologie buccale.

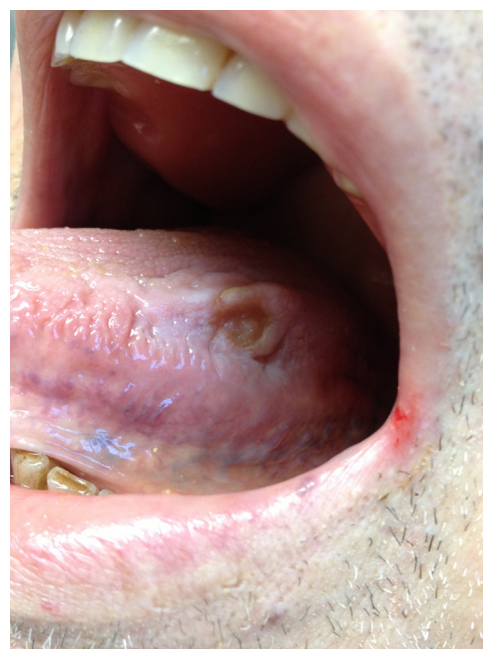L'origine de ces ulcérations est le plus souvent bénigne, faisant suite par exemple à un traumatisme local ou en rapport avec une aphtose unipolaire. Elles peuvent aussi être la manifestation inaugurale d'une maladie systémique ou inflammatoire. L'élimination d'un carcinome épidermoïde doit être une priorité absolue dans ce contexte, même si la présentation clinique apparaît rassurante. Un examen anatomopathologique est donc nécessaire devant toute ulcération atypique ou persistante, sans cause associée.

En nous appuyant sur notre expérience clinique multicentrique et multidisciplinaire et sur les données les plus récentes de la littérature, nous décrivons, dans ce deuxième volet de FMC consacré aux pathologies linguales, les principaux tableaux cliniques d'ulcérations linguales chroniques ou récidivantes que le dermatologue peut rencontrer dans sa pratique courante. Les étiologies infectieuses seront abordées dans un chapitre spécifique ultérieur.

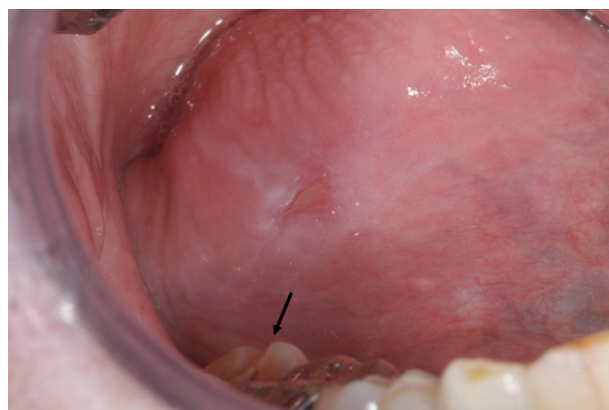## Ulcérations bénignes de la langue

### Ulcérations traumatiques

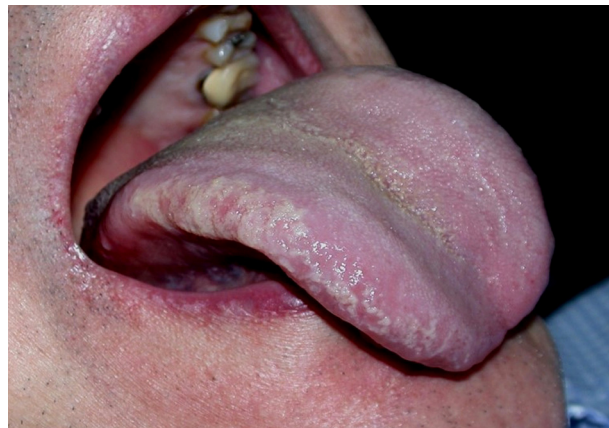Elles représentent l'étiologie la plus fréquente des ulcérations orales. La cavité buccale est le siège de nombreux micro-traumatismes (cuspide dentaire acérée, morsure [Fig. 2], prothèses...) en lien avec les fonctions orales et certaines para-fonctions (bruxisme, serrement, succion). L'ulcération adopte le relief de l'agent responsable et le bord est fréquemment opalin (Fig. 3), témoin d'une kératose frictionnelle. Le tic de mordillement (Fig. 4) est également



**Figure 2.** Ulcération traumatique secondaire à une morsure itérative.



**Figure 3.** Ulcération traumatique avec cuspide dentaire en regard indiquée par la flèche ; noter le contour opalin péri-lésionnel caractéristique.



**Figure 4.** Tic de mordillement sur le bord latéral de la langue.



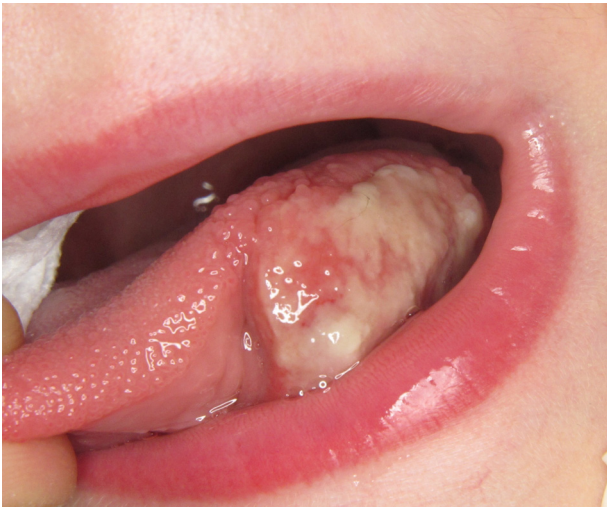

Figure 5. Ulcère éosinophilique lingual.

à l'origine de lésions des bords latéraux de la langue parfois inhomogènes. L'inspection de l'occlusion dentaire, des positions éventuelles et la palpation des cuspidés dentaires sont essentielles pour déterminer l'origine du traumatisme.

Deux entités cliniques individualisées par leur présentation clinique ou histologique ont été décrites : la maladie de Riga-Fede et l'ulcère éosinophilique. Ces deux formes cliniques sont en réalité d'étiologie traumatique.

La maladie de Riga-Fede [2,3] est une entité clinique rare qui concerne le jeune enfant. Elle se traduit par une ulcération indolore, fréquemment infiltrée et extensive de la face ventrale de la langue. Elle est due à un frottement répété de la langue au contact des incisives lactéales inférieures en cours d'éruption. Cette lésion bénigne ne nécessite aucun traitement en dehors de mesures symptomatiques conservatrices.

L'ulcère éosinophilique lingual (Fig. 5) est une lésion douloureuse rare, sans prédilection de genre ou d'âge [4]. Il s'agit d'une ulcération le plus souvent unique, de 1 à 2 cm [5,6] aux bords surélevés et qui siège préférentiellement sur les bords latéraux de la langue. Il est induré à la palpation ce qui peut faire évoquer un carcinome épidermoïde [4,7]. L'analyse anatomopathologique est nécessaire. On trouve un important infiltrat inflammatoire mixte avec de nombreux polynucléaires éosinophiles et une abondance de lymphocytes T [6]. Son origine est ici encore traumatique. La régression est spontanée en 4 à 9 semaines [4,7]. L'application topique d'un dermocorticoïde ne semble pas accélérer la cicatrisation [6,8]. L'exérèse peut être indiquée en cas de gêne fonctionnelle importante.

Lorsque l'étiologie traumatique est suspectée, la suppression de l'agent causal doit permettre la disparition relativement rapide de l'ulcération (15 jours). En cas de persistance, une biopsie doit être réalisée de façon systématique afin d'éliminer un néoplasie sous-jacent.

## Aptose

Les aphtes concernent 20 à 50% de la population, avec une prédilection pour le sujet de moins de 30 ans [9] présentant des antécédents familiaux ou personnels. L'ulcération est

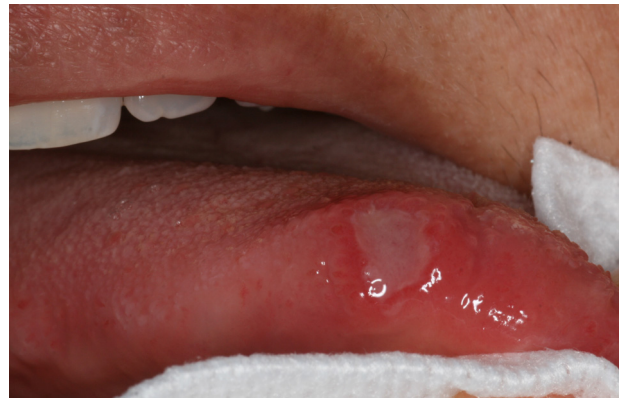

Figure 6. Aphte géant.

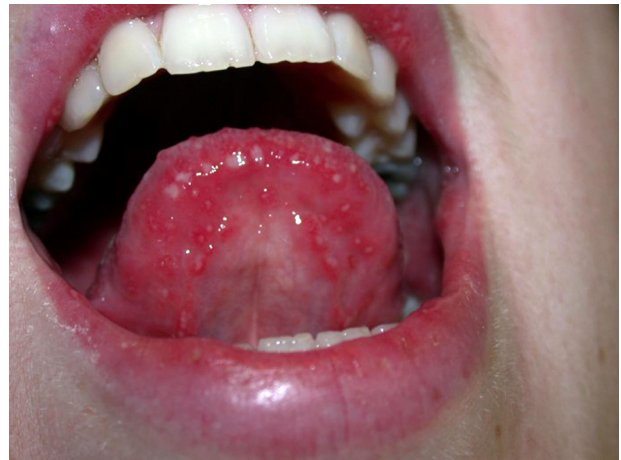

Figure 7. Aptose herpétiforme ou miliaire.

ronde ou ovale [10–13], bien délimitée, à fond fibrineux (ou beurre frais), entourée d'un halo inflammatoire érythémateux. Elle se localise en général sur la muqueuse non kératinisée incluant la face interne des joues, le plancher buccal, le palais mou, la muqueuse labiale ainsi que les faces latérales et ventrale de la langue [9,10,13] et siège exceptionnellement sur la muqueuse kératinisée (face dorsale de la langue, gencive, palais dur) [10,13]. La cicatrisation se produit entre 4 et 14 jours mais peut être beaucoup plus longue en cas de lésion de grande taille.

On distingue trois formes cliniques [12,14] : aphtes simples (3 à 6 mm), géants (1 à 2 cm) (Fig. 6) et miliaires (Fig. 7) (très nombreuses ulcérations – jusqu'à 100 éléments en place [12] – de 1 à 2 mm). Le diagnostic différentiel entre une aptose miliaire et une infection herpétique (Fig. 8) repose sur la localisation des lésions et la recherche d'adénopathies. Les aphtes siègent le plus souvent sur la muqueuse non kératinisée et ne s'accompagnent pas d'adénopathies contrairement aux stomatites herpétiques. La réalisation d'examen complémentaires (PCR à HSV par exemple) est parfois utile dans certaines formes atypiques.

Deux cadres nosologiques peuvent également être individualisés [9] : l'aphtose simple (< 3 épisodes/an) et l'aphtose complexe définie par la présence d'au moins 3 aphtes buccaux récurrents par an et/ou l'association d'aphtes buccaux et génitaux récurrents en dehors d'une maladie de Behçet [9,14].

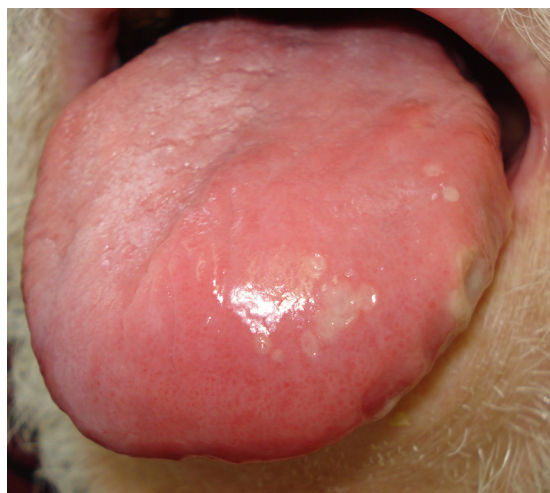

Figure 8. Lésions herpétiques mimant une aphtose miliaire.

L'aphtose complexe est le plus souvent idiopathique (aphtose complexe primaire) mais il faut éliminer systématiquement une étiologie associée (aphtose complexe secondaire): maladie de Behçet [15], *mouth and genital ulcers with inflamed cartilage syndrome* (MAGIC), syndrome de *periodic fever aphthae pharyngitis adenitis* (PFAPA), syndrome de Reiter (associé dans les formes aiguës à des lésions cutanéomuqueuses vésiculobulleuses), anomalies carencielles (zinc, vitamines B1, B2, B6, B9, B12, ferritine), une maladie inflammatoire chronique de l'intestin (maladie cœliaque, rectocolique hémorragique, maladie de Crohn),

certaines hémopathies (neutropénie cyclique, syndrome de Sweet), une séropositivité VIH ou une origine médicamenteuse (bêtabloquants, AINS, inhibiteurs mTOR, nicorandil) [16–19]. Le diagnostic d'aphtose complexe primaire est un diagnostic d'exclusion [9] (Fig. 9).

Le traitement préventif de l'aphte repose sur la suppression des facteurs favorisants (traumatisme, aliments) [10]. Le traitement curatif des aphtes simples est l'application, dès les prodromes, de corticoïdes topiques (acétonide de triamcinolone à 0,1% [20] ou clobetasol seul ou en préparation magistrale associé à la lidocaïne). Le traitement des aphtes géants ou des aphtes multiples quelle que soit la forme clinique est la corticothérapie orale de courte durée (prednisolone 1 mg/kg pendant 3 à 7 jours en prise unique le matin). Le traitement des récurrences, au-delà de 4 épisodes par an, est, en première ligne, la colchicine (1 mg/j pendant 12 mois puis décroissance posologique). En cas d'échec, un traitement associant colchicine et pentoxifylline (1200 mg/j) ou un traitement par dapsone (50 mg à 100 mg/j) ou thalidomide (50 à 100 mg/j) peut être indiqué [10,20].

### Ulcérations iatrogènes

### Ulcérations médicamenteuses

L'imputabilité du nicorandil (Fig. 10) est bien établie. La muqueuse anale ou le tégument peuvent être également atteints [21]. Le délai d'apparition de ces ulcérations aphtoïdes est souvent long, de quelques mois à quelques années

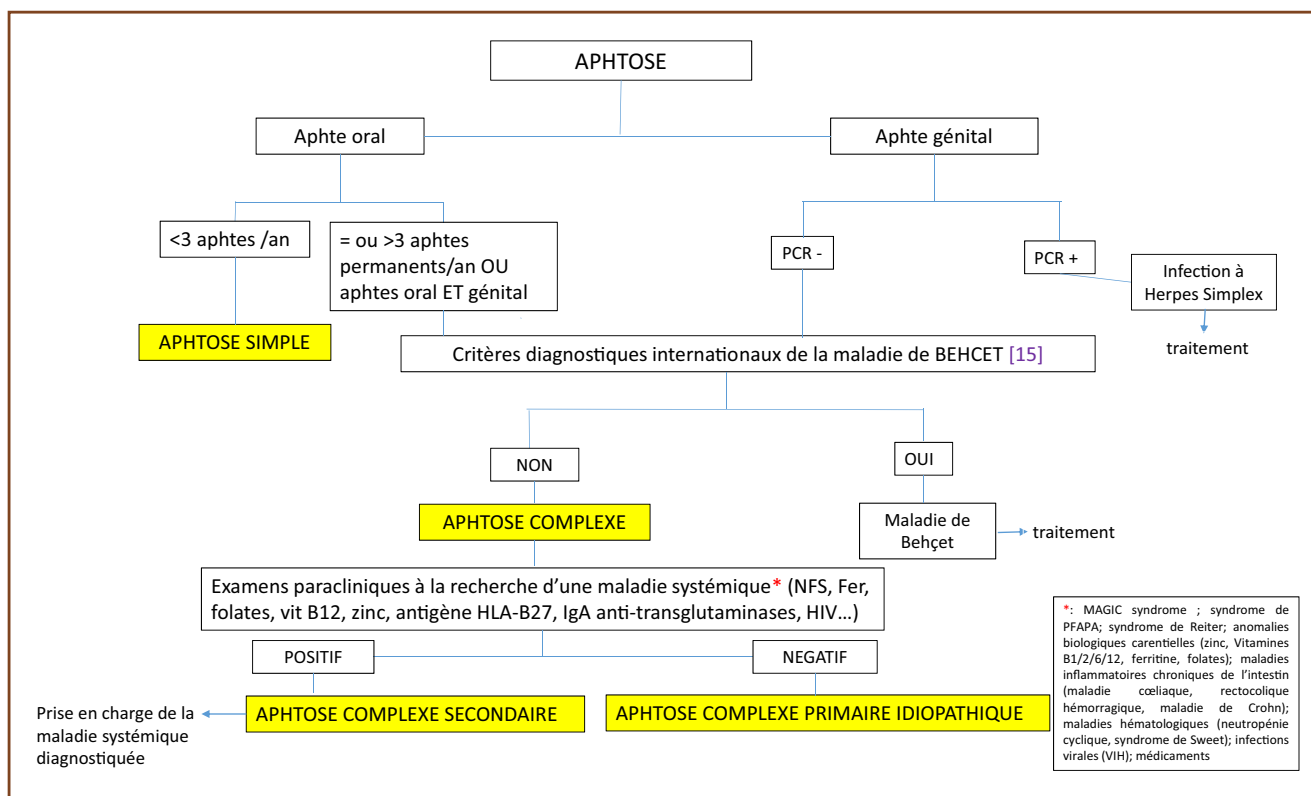


Figure 9. Algorithme diagnostique de l'aphtose selon Letsinger et al. [9].



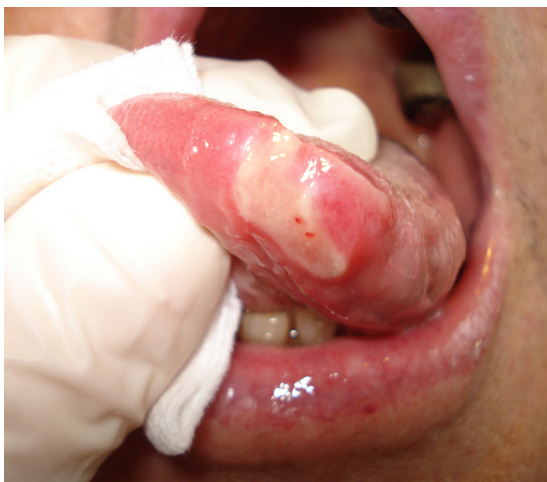

Figure 10. Ulcération médicamenteuse induite par le nicorandil.

après initiation du traitement [22]. Le développement de ces lésions est dose-dépendant [23], avec des ulcérations plus fréquentes au-delà de 30–40 mg/jour. L’usage de médicaments contenant du nicorandil a fait l’objet en 2012 d’une lettre d’information et de recommandations aux professionnels de santé par l’ANSM [24].

Plus rarement, des ulcérations buccales ont été rapportées avec d’autres médicaments : tacrolimus, diclofénac, kétorolac, captopril, sels d’or, griséofulvine, isoniazide, barbituriques, D-pénicillamine [7].

Enfin, une atteinte muqueuse peut être associée à certaines toxidermies sévères (nécrolyse épidermique toxique) et doit être considérée comme un signe de gravité [25–27]. Il s’agit de tableaux cliniques aigus bien particuliers dont la prise en charge doit se faire en milieu spécialisé.

## Traitements oncologiques

### Mucite orale chimio- ou radio-induite [28]

Elle correspond à l’inflammation de la muqueuse buccale induite par la radiothérapie externe (Fig. 11) (à partir de 30 grays) et/ou la chimiothérapie. Les mucites concernent près d’un patient traité sur deux. Ces lésions, aux contours mal délimités, plus ou moins extensives, ulcérées, à fond fibrineux, avec pseudo-membranes développées sur un fond érythémateux, sont douloureuses et altèrent fréquemment la qualité de vie des patients. Les lésions induites par la chimiothérapie (Fig. 12) sont strictement localisées sur la muqueuse non kératinisée, contrairement aux lésions radio-induites qui peuvent s’étendre également à la muqueuse kératinisée. Les traitements préventif et curatif ne sont pas standardisés et n’ont pas fait l’objet de beaucoup de travaux prospectifs [29,30]. Une prise en charge buccodentaire régulière en milieu spécialisé associée à des soins locaux adaptés (brossages muqueux et dentaire suivis de bains de bouche sans chlorhexidine et alcalins) doit être préconisée afin de limiter l’inflammation de la muqueuse buccale et prévenir l’intensité de la mucite [31]. Dans notre expérience clinique, l’utilisation combinée d’antalgiques systémiques, de séances de laser basse énergie (630–670 nm) [32] associées à l’application locale d’un dermocorticoïde très fort (clobetasol propionate) et/ou d’une corticothérapie en bain de

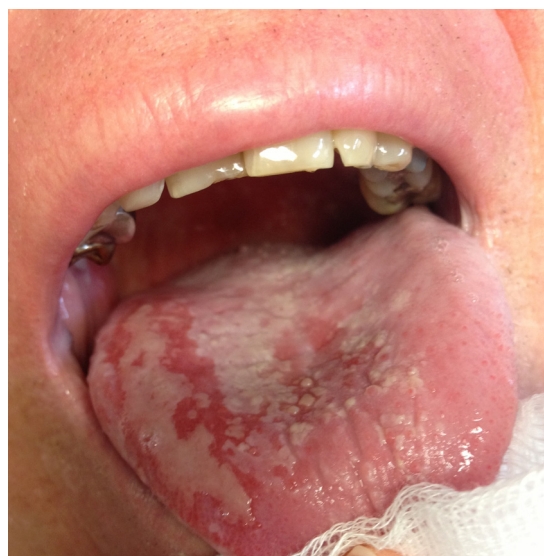

Figure 11. Mucite induite par radiothérapie externe.

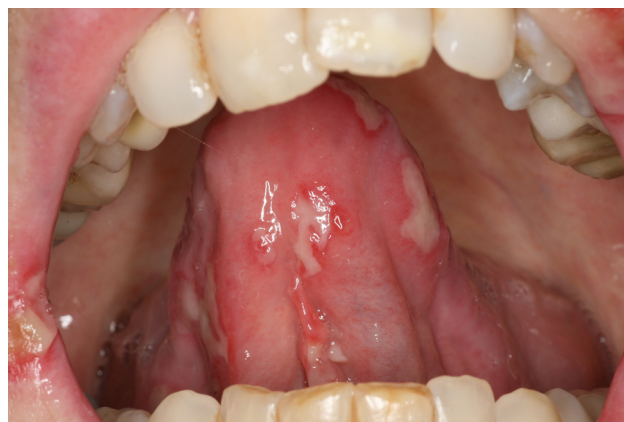

Figure 12. Mucite induite par chimiothérapie cytotoxique (aracytine).

bouche (prednisolone) permet d’améliorer les symptômes et le confort du patient. Une adaptation posologique peut être nécessaire pour les mucites de grades 3 et 4.

### Mucite et thérapies ciblées

L’atteinte muqueuse est également fréquente avec de nombreuses thérapies ciblées. La forme la plus typique est une ulcération aphtoïde, bien circonscrite, unique ou multiple, siégeant préférentiellement sur les muqueuses non kératinisées [16,33–35]. Les principales molécules inductrices sont les inhibiteurs du récepteur EGF (erlotinib, cetuximab, panitumumab, afatinib), les anti-MEK (trametinib, cobimetinib, selumetinib), les inhibiteurs mTOR (Fig. 13) (everolimus, temsirolimus, sirolimus) ou certains inhibiteurs multikinases (sorafenib, sunitinib, axitinib). La stomatite est cependant souvent plus modérée en comparaison avec celle induite par la chimiothérapie et assez rarement à l’origine d’une adaptation posologique [16].

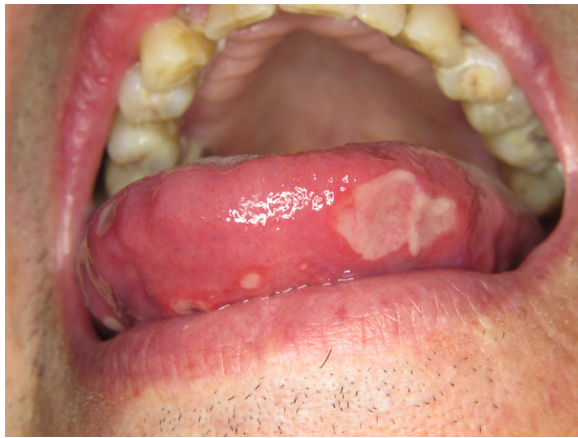

Figure 13. Ulcérations aphtoïdes induites par inhibiteur mTOR (temsirolimus).

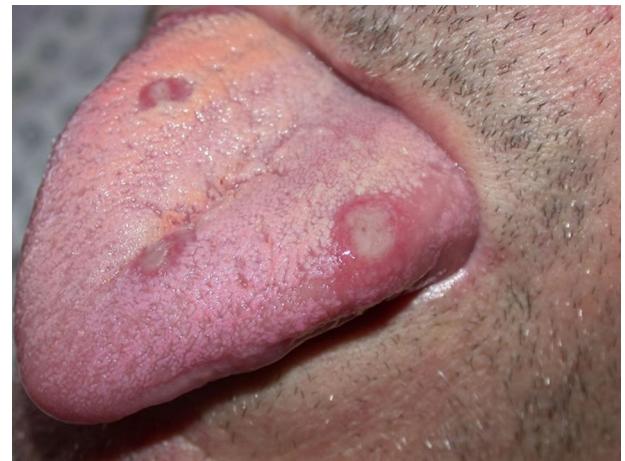

Figure 15. Ulcérations neutropéniques.

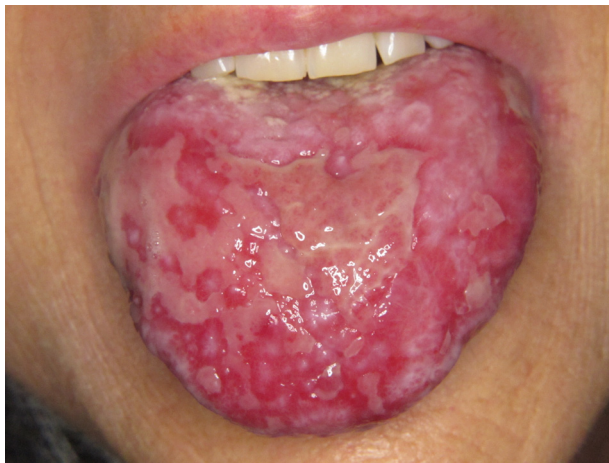

Figure 14. Lésions lichénoïdes ulcérées de GVHD chronique.

### La maladie du greffon contre l'hôte

La bouche est, après la peau, la seconde localisation de la maladie du greffon contre l'hôte (*graft-versus-host disease* ou GVHD) aussi bien en phase aiguë que lors d'une atteinte chronique [36,37]. Les lésions orales peuvent être isolées. Un examen systématique et régulier de la cavité buccale est nécessaire chez tous les patients allogreffés. Au cours de la GVHD aiguë, les lésions sont le plus souvent ulcérées et peuvent être difficiles à distinguer des complications liées au conditionnement pré-greffe ou à une infection virale (HSV). Les lésions les plus caractéristiques de GVHD chronique sont les lésions lichénoïdes réticulées blanches ou érosives (Fig. 14). Elles prédominent sur les lèvres, le palais dur, la muqueuse jugale ou la langue (face dorsale et/ou ventrale) mais elles peuvent concerner l'ensemble de la muqueuse orale. La douleur et la gêne fonctionnelle peuvent être majeures. Le risque de carcinome épidermoïde est significativement plus élevé dans cette population. Une biopsie doit être réalisée au moindre doute [38].

### Ulcérations neutropéniques

Elles sont observées chez les sujets ayant une neutropénie sévère ( $< 500 \text{ mm}^3$ ). Elles peuvent apparaître notamment

dans le cadre d'une insuffisance médullaire d'origine iatrogène (chimiothérapie, radiations ionisantes). Ces ulcérations à l'emporte-pièce, aux bords bien délimités, sont le plus souvent dépourvues de halo inflammatoire péri-lésionnel (Fig. 15).

Elles sont à distinguer des ulcérations survenant dans le cadre d'une neutropénie cyclique, qui ont une présentation clinique plus proche des aphtes [39]. Ce désordre hématologique bénin se caractérise par des fluctuations cycliques du taux de neutrophiles. Le cycle dure en moyenne 21 jours (14 à 36 jours). Il est marqué par une neutropénie sévère (numération des neutrophiles  $< 0,2 \times 10^9/\text{L}$ ) pendant 3 à 10 jours [40].

### Ulcérations linguales et maladies auto-immunes

#### Maladies vésiculobulleuses auto-immunes

##### Pemphigus [41–43]

Les pemphigus sont des dermatoses bulleuses auto-immunes de localisation intra-épithéliale. Le pemphigus vulgaire (PV) représente 90 à 95% des cas de pemphigus [44]. Dans près de 50% des cas de PV [45], des lésions buccales précèdent les manifestations cutanées. Les lésions typiques sont des vésicules ou des bulles qui se rompent rapidement (Fig. 16) et laissent place à des lésions érosives fissurées ou étoilées à fond rouge intense, douloureuses [42]. L'atteinte endobuccale est préférentiellement postérieure [44] mais la langue peut être concernée. Très rarement, le pemphigus peut être d'origine paranéoplasique.

##### Pemphigoïde des muqueuses

La pemphigoïde des muqueuses (ou pemphigoïde cicatricielle) est une maladie chronique auto-immune vésiculobulleuse sous-épithéliale qui se traduit par une atteinte électorive des muqueuses (orale, génitale, laryngée, ophtalmologique) [43] et une évolution synéchiante. Les lésions buccales peuvent être la première et seule manifestation de la pathologie [45]. Les localisations palatines et gingivales sont les plus fréquentes. La gingivite inflammatoire



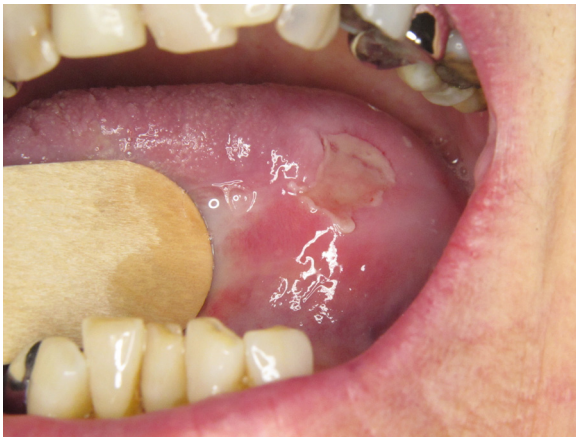

Figure 16. Ulcération post-bulleuse d'un pemphigus vulgaire.

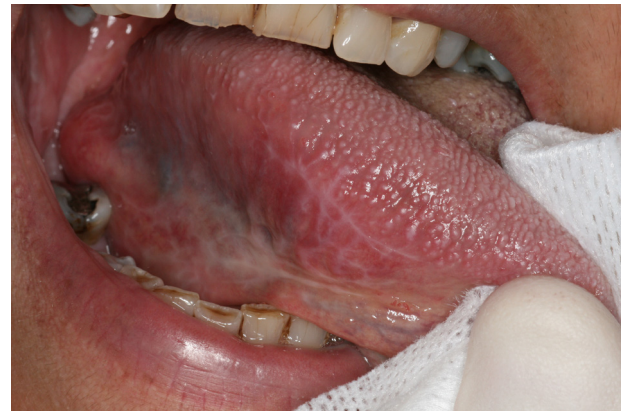

Figure 17. Lichen plan réticulé.

desquamative avec signe de la pince est pathognomonique [44]. Sur la langue, les lésions peuvent prendre la forme d'ulcérations post-bulleuses très douloureuses aux contours irréguliers, recouvertes d'un enduit pseudo-membraneux jaunâtre, entourées d'un halo inflammatoire [46].

Le diagnostic de maladie bulleuse auto-immune doit être confirmé par immunofluorescence directe et la recherche d'anticorps circulants (anti-BP 180, 230 ou anti-desmoglénines) éventuellement couplées à un immunotransfert et/ou une immunomicroscopie électronique.

### Lichen plan buccal

Le lichen plan buccal (LPB) est une dermatose inflammatoire chronique, récidivante [47–50], pouvant atteindre la peau, les phanères et les muqueuses. La muqueuse orale peut être atteinte de façon isolée [47]. Il concerne entre 0,1 et 2,2% de la population générale [47,48,51], plus fréquemment les femmes entre 50 et 60 ans [47]. Le LPB est une réaction auto-inflammatoire, caractérisée par une réaction cytotoxique lymphocytaire T CD8+ dirigée contre les cellules épithéliales [49].

Il évolue par poussées sur de nombreuses années et les rémissions sont rares. La langue est concernée chez 30 à 50% des patients, avec une localisation préférentielle sur la face dorsale [50].

Il existe six principales présentations cliniques de LPB [52] : réticulée (Fig. 17) (lésions blanches nacrées disposées en réseau ou en « feuilles de fougère »), atrophique (Fig. 18), papuleux, bulleux, en plaque ou nappe, et ulcéré ou érosif (Fig. 19). La forme érosive est présente d'emblée dans 40% des cas [51]. Toutefois, la forme clinique la plus fréquente est une kératose en plaque développée sur la face dorsale de la langue et caractérisée par une coalescence des papilles filiformes.

Le diagnostic est avant tout clinique dans les formes typiques mais nécessite parfois une caractérisation histologique en cas de doute [47]. Une surveillance à long terme [47,51] est justifiée, le risque de transformation maligne étant estimé entre 0,4 et 5%. Cela concerne surtout les formes chroniques atrophiques ou ulcérées mais une biopsie doit être systématiquement réalisée devant toute lésion atypique, persistante ou cliniquement suspecte.

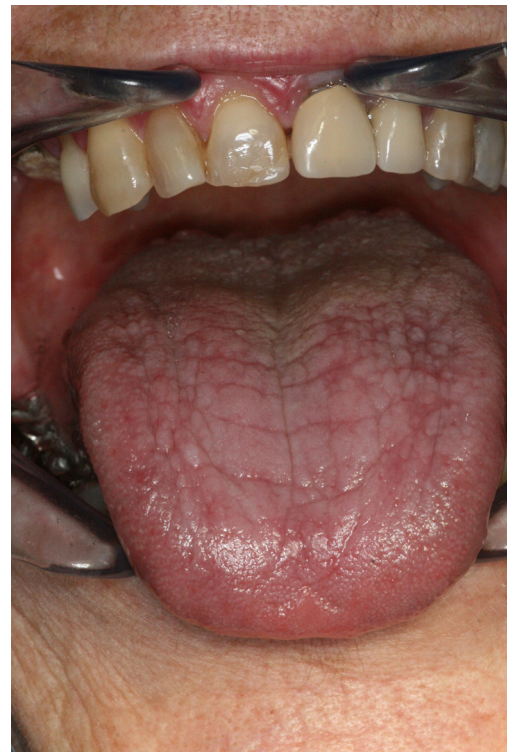

Figure 18. Lichen atrophique.

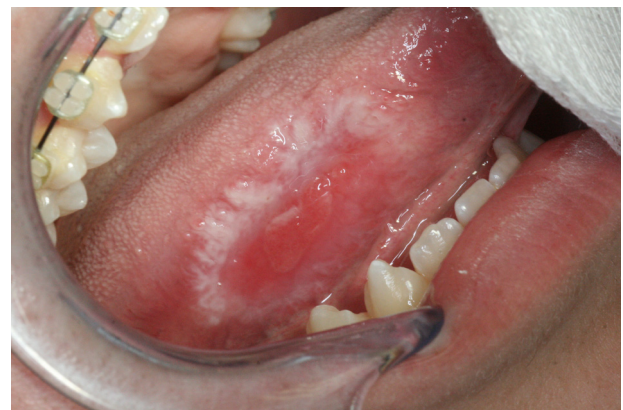

Figure 19. Lichen ulcéré avec contours réticulés.

Des réactions lichénoïdes au contact d'agents irritants (plaque dentaire, matériel dentaire) ou induites par des médicaments sont également possibles [53] et concernent de manière non spécifique la langue. Les deux classes de médicaments principalement associées sont les anti-inflammatoires non stéroïdiens et les agents anti-hypertenseurs incluant les bêtabloquants, les diurétiques et les inhibiteurs de l'enzyme de conversion. De nombreux autres médicaments ont été incriminés : les antidiabétiques (tolbutamide), les antifongiques (kétoconazole), les anticonvulsivants (carbamazépine), les médicaments immunomodulateurs (sels d'or, penicillamine), l'allopurinol, les antidépresseurs (lithium), certains inhibiteurs de tyrosine kinase (imatinib) et certaines immunothérapies comme l'interféron alpha.

La prise en charge thérapeutique du LPB est souvent complexe, les traitements n'ayant qu'une action suspensive. Les mesures d'hygiène buccodentaire doivent être rappelées et l'arrêt du tabac est recommandé [47]. Un traitement médicamenteux est instauré pour les lichens symptomatiques et repose en première intention sur une corticothérapie topique par dermocorticoïdes puissants (propionate de clobetasol) [47] pour les formes localisées ou en bain de bouche pour les formes diffusées peu douloureuses [47]. Les formes érosives limitées peuvent être une bonne indication à des injections intra-lésionnelles de triamcinolone [47]. Le tacrolimus topique a également été proposé [54].

En cas d'atteinte muqueuse sévère (buccale, génitale et/ou digestive) ou associée à une atteinte cutanée, un traitement systémique incluant une corticothérapie per os et/ou des immuno-suppresseurs (mycophénolate mophétile) doit être discuté [55].

## Ulcérations et maladies systémiques

### Le lupus érythémateux systémique (LES)

En dehors des signes cutanés fréquents et bien individualisés (vespertilio, lupus discoïde, lupus subaigu), l'atteinte de la muqueuse buccale est possible et est rapportée dans 4 à 45 % des cas selon les séries [43,56]. Les lésions buccales sont polymorphes mais la présentation la plus caractéristique est la forme discoïde [45], associant atrophie ou ulcération, érythème, stries radiaires kératosiques et télangiectasies [45,57]. La bordure est souvent réticulée et bien limitée [56]. La douleur est inconstante. L'atteinte linguale est possible mais la localisation au palais dur est plus évocatrice. Le diagnostic différentiel avec le lichen plan érosif [45,56] peut s'avérer difficile.

Des ulcérations aphtoïdes non spécifiques, à contours irréguliers [58–60] ou une véritable aphtose récurrente et douloureuse ne sont pas rares [56] dans la forme systémique.

Une ulcération buccale chronique d'origine lupique est théoriquement plus à risque d'évoluer vers un carcinome épidermoïde et une biopsie systémique est indiquée en cas d'absence de cicatrisation [57].

### Granulomatose avec polyangéite

Les manifestations buccales de cette vasculite nécrosante (anciennement maladie de Wegener) sont présentes

dans 6 à 13 % des cas [61]. La plus typique (et quasi-pathognomonique) est une hyperplasie gingivale purpurique prenant l'aspect de « gencive fraise » développée au niveau des papilles interdentaires. Il peut exister également des ulcérations profondes nécrotiques de la langue, du palais et des joues [61].

Les critères histologiques de cette granulomatose sont rarement individualisés au niveau de ces lésions endobuccales [62].

### Maladie de Horton

La maladie de Horton [63–65] est une artérite à cellules géantes qui atteint préférentiellement les branches de la carotide externe et fréquemment les artères linguales. Les manifestations orales sont rares mais peuvent être très caractéristiques. Une glossodynie, une claudication des mâchoires, une perte de sensibilité tactile et gustative de la pointe de la langue et surtout une ulcération [63] évoluant rapidement vers une nécrose ischémique linguale [66] peuvent s'observer. Le mode d'apparition est brutal, parfois précédé d'une douleur. La nécrose est rarement inaugurale de la maladie ; elle constitue un facteur de mauvais pronostic [67]. Un diagnostic précoce et une prise en charge rapide sont essentiels en raison du risque de cécité associé par obstruction des artères oculaires [65].

### Maladie de Crohn

Dans près de 20 % des cas [68], des lésions endobuccales peuvent s'associer à la maladie de Crohn. Il peut s'agir de lésions non spécifiques (chéilite angulaire, glossite, langue fissurée, aphtose, pyostomatite végétante) ou spécifiques, c'est-à-dire avec granulome histologique (chéilite fissurée, ulcérations linéaires dans les sillons gingivaux jugaux, lésions pavimenteuses de la muqueuse buccale avec corugations pathognomoniques, lésions indurées réticulées, gingivite hyperplasique inflammatoire) [68,69]. Les lésions endobuccales peuvent se manifester plusieurs années avant la symptomatologie intestinale. La langue n'est cependant pas spécifiquement concernée. L'analyse histologique des lésions spécifiques retrouve un granulome épithélioïde giganto-cellulaire qui oriente vers le diagnostic, même en l'absence de signes digestifs. La rectocolite hémorragique peut également s'associer à des ulcérations aphtoïdes ou des lésions de pyostomatite végétante [69].

### Le syndrome de Sweet

Les lésions d'un syndrome de Sweet peuvent parfois concerner la muqueuse buccale [70]. Une atteinte cutanée concomitante est en général présente. Les lésions buccales prennent la forme de lésions pseudo-pustuleuses puis d'ulcérations aphtoïdes (Fig. 20) entourées d'un halo inflammatoire atteignant la muqueuse non kératinisée [71]. La langue peut être concernée mais de manière non spécifique.

Histologiquement, on trouve un abondant infiltrat neutrophilique périvasculaire dépourvu de vascularite au niveau de la lamina propria avec un œdème important.



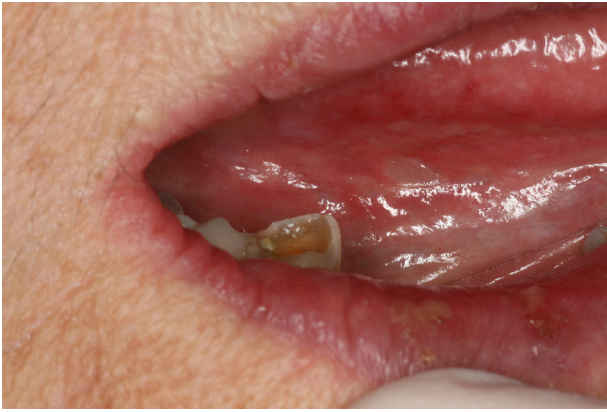

Figure 20. Ulcérations aphtoïdes dans le cadre d'un syndrome de Sweet.

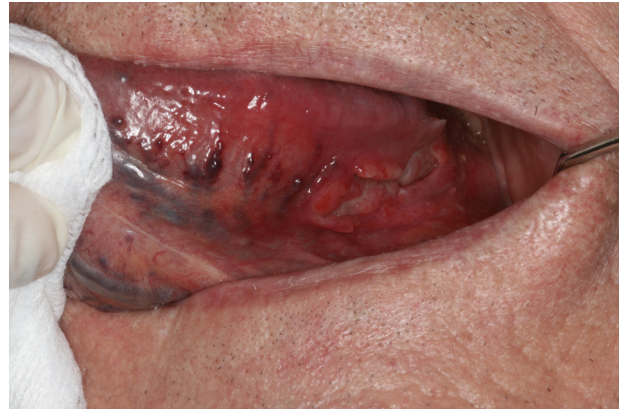

Figure 22. Carcinome épidermoïde, forme ulcéreuse.

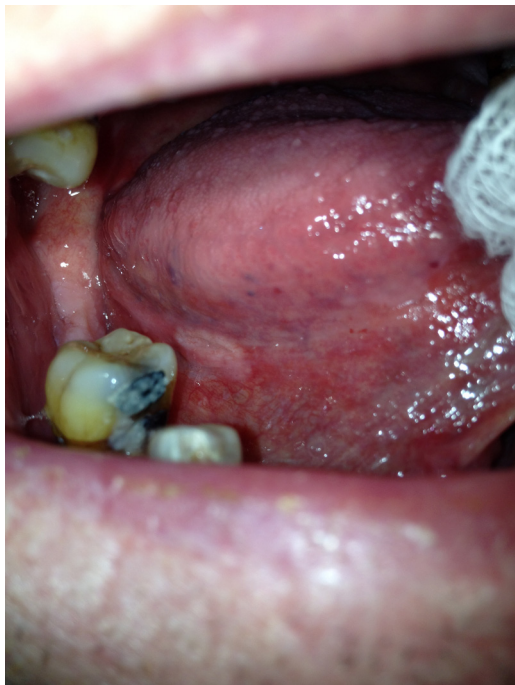

Figure 21. Carcinome épidermoïde débutant.

## Ulcération maligne

Ce diagnostic doit être évoqué systématiquement devant toute ulcération linguale. Il faut à nouveau insister sur la nécessité de réaliser une analyse histologique devant toute ulcération linguale atypique ou persistante, l'aspect clinique pouvant être faussement rassurant (Fig. 21).

Deux tiers des cancers de la cavité buccale se situent sur la langue [72], préférentiellement sur les bords latéraux, à la jonction du 1/3 postérieur et des 2/3 antérieurs de la langue mobile ou sur la face ventrale. La face dorsale est plus rarement concernée [72]. Quatre-vingt-dix pour cent des cancers de la cavité buccale sont des carcinomes épidermoïdes. Les facteurs de risque principaux sont l'alcool et le tabac mais l'incidence des cancers en lien avec une infection chronique à HPV est également en nette augmentation [73–76]. Ces derniers se localisent avant tout au niveau de la base de la langue et en région amygdalienne. Étant

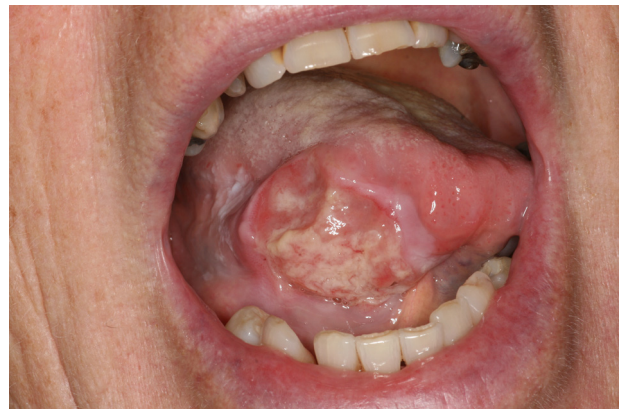

Figure 23. Carcinome épidermoïde, forme ulcéro-végétante.

donné que la plupart des cancers oropharyngés viro-induits impliquent HPV 16, on peut espérer que les programmes de vaccination dans le cadre de la prévention des infections du col de l'utérus permettront, à terme, de réduire l'incidence de ces formes de cancers ORL [77]. Il faut cependant pondérer cette donnée puisque les adolescents de sexe masculin ne sont actuellement pas concernés par cette vaccination en France.

La présentation clinique des carcinomes épidermoïdes peut être très polymorphe. Le plus souvent, la lésion prend une forme ulcéreuse (Fig. 22), végétante ou ulcéro-végétante (Fig. 23). Parfois, elle se présente avec un aspect fissuraire, nodulaire ou étendu en nappe [78,79]. La déviation linguale à la protraction doit faire chercher une lésion tumorale du côté dévié. La palpation lésionnelle recherche une induration (absente au stade débutant) traduisant une infiltration des plans sous-jacents. Ces signes sont d'autant plus marqués que la lésion est évoluée. La douleur apparaît en général tardivement et s'accroît avec l'évolution de la maladie. Elle est liée à l'envahissement des fibres nerveuses par le processus tumoral et à la réaction inflammatoire due à une surinfection fréquente ou à la nécrose tissulaire. Il n'est pas rare que la gêne occasionnée par la réaction inflammatoire amène le patient à consulter à un stade précoce. La recherche d'adénomégalies loco-régionales doit être systématique pendant l'examen clinique.

L'érythroplasie (Fig. 24) se définit par une lésion rouge bien limitée de la muqueuse buccale ne pouvant pas être

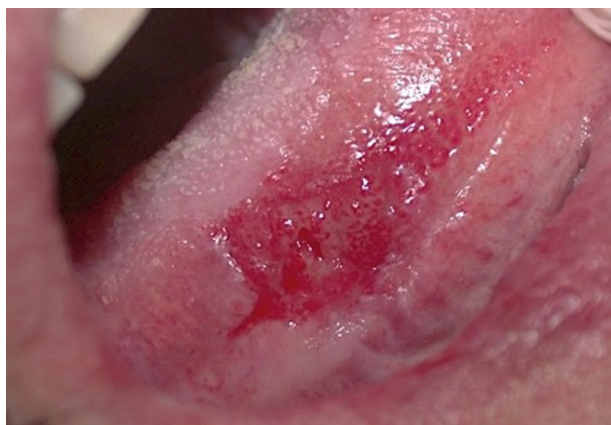

Figure 24. Érythroplasie.

rattachée à une autre pathologie [80,81]. Elle peut prendre un aspect ulcéro-érosif et concerner la langue. La prévalence est inférieure à 1 % et s'associe souvent à une dysplasie modérée ou sévère. Le potentiel de transformation maligne est élevé (14 à 50 %) [81] et une biopsie doit être systématiquement réalisée dans ce contexte.

## Conclusion

Les ulcérations linguales sont fréquentes. De nombreux diagnostics différentiels doivent être évoqués. Elles correspondent le plus souvent à une cause bénigne, notamment traumatique, mais peuvent être la première manifestation d'une maladie systémique débutante et nécessiter une prise en charge spécifique. Il est indispensable d'effectuer une analyse rigoureuse de l'ulcération avec inspection (localisation, taille, forme, contours, bords, fond, nombre) et palpation, et d'y associer, si nécessaire, des examens complémentaires ciblés. La persistance d'une ulcération de la langue doit inciter à éliminer de façon systématique un processus néoplasique. Une biopsie doit être réalisée au moindre doute. Le carcinome épidermoïde lingual est aujourd'hui encore trop fréquemment diagnostiqué à un stade tardif.

## Déclaration de liens d'intérêts

Les auteurs déclarent ne pas avoir de liens d'intérêts.

## Références

- [1] Vigarios E, de Bataille C, Boulanger M, Fricain JC, Sibaud V. Variations physiologiques de la langue. *Ann Dermatol Venereol* 2015;142:583–92.
- [2] Hong P. Riga-Fede disease: traumatic lingual ulceration in an infant. *J Pediatr* 2015;167:204.
- [3] Marie J, Fricain JC, Boralevi F. Maladie de Riga-Fede. *Ann Dermatol Venereol* 2012;139:546–9.
- [4] Gerber ME, Myer III CM. Eosinophilic ulcer of the tongue. *Otolaryngol Head Neck Surg* 1997;117:715–6.
- [5] Damevska K, Gocev G, Nikolovska S. Eosinophilic ulcer of the oral mucosa: report of a case with multiple synchronous lesions. *Am J Dermatopathol* 2014;36:594–6.
- [6] Didona D, Paolino G, Donati M, Didona B, Calvieri S. Eosinophilic ulcer of the tongue—case report. *An Bras Dermatol* 2015;90:88–90.
- [7] Laveau F, Chapuis H, Dandurand M, Guillot B. Ulcère éosinophile lingual. *Ann Dermatol Venereol* 2000;127:716–8.
- [8] Segura S, Pujol RM. Eosinophilic ulcer of the oral mucosa: a distinct entity or a non-specific reactive pattern? *Oral Dis* 2008;14:287–95.
- [9] Letsinger JA, McCarty MA, Jorizzo JL. Complex aphthosis: a large case series with evaluation algorithm and therapeutic ladder from topicals to thalidomide. *J Am Acad Dermatol* 2005;52:500–8.
- [10] Akintoye SO, Greenberg MS. Recurrent aphthous stomatitis. *Dent Clin North Am* 2014;58:281–97.
- [11] Brocklehurst P, Tickle M, Glenny AM, Lewis MA, Pemberton MN, Taylor J, et al. Systemic interventions for recurrent aphthous stomatitis (mouth ulcers). *Cochrane Database Syst Rev* 2012;9 [CD005411].
- [12] Chavan M, Jain H, Diwan N, Khedkar S, Shete A, Durkar S. Recurrent aphthous stomatitis: a review. *J Oral Pathol Med* 2012;41:577–83.
- [13] Scully C. Aphthous ulceration. *N Engl J Med* 2006;355:165–72.
- [14] Jurge S, Kuffer R, Scully C, Porter SR. Mucosal disease series. Number VI. Recurrent aphthous stomatitis. *Oral Dis* 2006;12:1–21.
- [15] International Team for the Revision of the International Criteria for Behçet's Disease (ITR-ICBD). The International Criteria for Behçet's Disease (ICBD): a collaborative study of 27 countries on the sensitivity and specificity of the new criteria. *J Eur Acad Dermatol Venereol* 2014;28:338–47.
- [16] Sibaud V, Boralevi F, Vigarios E, Fricain J-C. Toxicité endobuccale des thérapies ciblées anticancéreuses. *Ann Dermatol Venereol* 2014;141:354–63.
- [17] McLeod RI. Drug-induced aphthous ulcers. *Br J Dermatol* 2000;143:1137–9.
- [18] Boulinguez S, Reix S, Bedane C, Debrock C, Bouyssou-Gauthier ML, Sparsa A, et al. Role of drug exposure in aphthous ulcers: a case-control study. *Br J Dermatol* 2000;143:1261–5.
- [19] Baccaglioni L, Lalla RV, Bruce AJ, Sartori-Valinotti JC, Latorue MC, Carozzo M, et al. Urban legends: recurrent aphthous stomatitis. *Oral Dis* 2011;17:755–70.
- [20] Belenguer-Guallar I, Jiménez-Soriano Y, Claramunt-Lozano A. Treatment of recurrent aphthous stomatitis. A literature review. *J Clin Exp Dent* 2014;6:e168–74.
- [21] Lee MT, Lin HY, Lee SH, Lee SH, Chang SS, Chen SC, et al. Risk of skin ulcerations associated with oral nicorandil therapy: a population-based study. *Br J Dermatol* 2015;173:498–509.
- [22] Terai H, Yamanishi H, Shimahara M. Nicorandil-induced tongue ulceration with or without fungal infection. *Odontology* 2012;100:100–3.
- [23] Haas C, Dendoune F, Persoz M, Le Jeune C, Hugues FC. Aphthose linguale géante induite par le nicorandil chez un patient atteint d'une maladie de Behçet. *Presse Med* 2000;29:2092–3.
- [24] Maraninchi D, AFSSAPS. Nicorandil et ulcérations graves. Lettre aux professionnels de santé; 2012 [en ligne] <http://ansm.sante.fr/S-informer/Informations-de-securite-Lettres-aux-professionnels-de-sante/Nicorandil-et-ulcerations-graves-Lettre-aux-professionnels-de-sante>.
- [25] Schwartz RA, McDonough PH, Lee BW. Toxic epidermal necrolysis: part I. Introduction, history, classification, clinical features, systemic manifestations, etiology, and immunopathogenesis. *J Am Acad Dermatol* 2013;69:173 [e1–13].
- [26] Schwartz RA, McDonough PH, Lee BW. Toxic epidermal necrolysis: part II. Prognosis, sequelae, diagnosis, differential



- diagnosis, prevention and treatment. *J Am Acad Dermatol* 2013;69:187 [e1–16].
- [27] Sibaud V, Fricain J-C, Léauté-Labrèze C, Campana F, Taiëb A. Ulcérations muqueuses persistantes : une complication rare de nécrolyse épidermique toxique. *Ann Dermatol Veneréol* 2005;132:682–5.
- [28] Scully C, Epstein J, Sonis S. Oral mucositis: a challenging complication of radiotherapy, chemotherapy, and radiochemotherapy: part 1, pathogenesis and prophylaxis of mucositis. *Head Neck* 2003;25:1057–70.
- [29] Lalla RV, Bowen J, Barasch A, Elting L, Epstein J, Keefe DM, et al. MASCC/ISOO clinical practice guidelines for the management of mucositis secondary to cancer therapy. *Cancer* 2014;12:1453–61.
- [30] Peterson DE, Boers-Doets CB, Bensadoun RJ, Herrstedt J, ESMO Guidelines Committee. Management of oral and gastrointestinal mucosal injury: ESMO Clinical Practice Guidelines for diagnosis, treatment, and follow-up. *Ann Oncol* 2015;26:139–51.
- [31] McGuire DB, Fulton JS, Park J, Brown CG, Correa ME, Eilers J, et al. Systematic review of basic oral care for the management of oral mucositis in cancer patients. *Support Care Cancer* 2013;21:3165–77.
- [32] Bensadoun RJ, Nair RG. Low-level laser therapy in the prevention and treatment of cancer therapy-induced mucositis: 2012 state of the art based on literature review and meta-analysis. *Curr Opin Oncol* 2012;24:363–70.
- [33] Watters AL, Epstein JB, Agulnik M. Oral complications of targeted cancer therapies: a narrative literature review. *Oral Oncol* 2011;47:441–8.
- [34] Cohen EB, Rogers CC, Raven KE. Tongue ulcer in a liver transplant recipient on a new immunosuppressive regimen. *Am J Transplant* 2012;12:1057–9.
- [35] Sonis ST. The pathobiology of mucositis. *Nat Rev Cancer* 2004;4:277–84.
- [36] Nakamura S, Hiroki A, Shinohara M, Gondo H, Ohyama Y, Mouri T, et al. Oral involvement in chronic graft-versus-host disease after allogeneic bone marrow transplantation. *Oral Surg Oral Med Oral Pathol Oral Radiol Endod* 1996;82:556–63.
- [37] Fricain J-C, Sibaud V, Swetyenga N, Tabrizi R, Campana F, Taiëb A. Long-term efficacy of topical tacrolimus on oral lesions of chronic graft-versus-host disease. *Br J Dermatol* 2007;156:588–90.
- [38] Fricain J-C, Sibaud V, Hafian H, Deminière C, Taiëb A, Boiron J-M. Les manifestations buccales de la réaction du greffon contre l'hôte. *Ann Dermatol Veneréol* 2005;132:1017–25.
- [39] Chen Y, Fang L, Yang X. Cyclic neutropenia presenting as recurrent oral ulcers and periodontitis. *J Clin Pediatr Dent* 2013;37:307–8.
- [40] Sharma U, Bhalla S. Manifestations buccales d'une maladie systémique. *J Can Dent Assoc* 2011;77:b71.
- [41] Black M, Mignogna MD, Scully C. Number II. Pemphigus vulgaris. *Oral Dis* 2005;11:119–30.
- [42] Joly P, Sin C. Pemphigus : revue de littérature. *Ann Dermatol Veneréol* 2011;138:182–200.
- [43] Mustafa MB, Porter SR, Smoller BR, Sitaru C. Oral mucosal manifestations of autoimmune skin diseases. *Autoimmun Rev* 2015;14:930–51.
- [44] Muñoz-Corcuera M, Esparza-Gómez G, González-Moles MA, Bascones-Martínez A. Oral ulcers: clinical aspects. A tool for dermatologists. Part II. Chronic ulcers. *Clin Exp Dermatol* 2009;34:456–61.
- [45] Bascones-Martínez A, García-García V, Meurman JH, Requena-Caballero L. Immune-mediated diseases: what can be found in the oral cavity? *Int J Dermatol* 2015;54:258–70.
- [46] Bedane C, Doffoel Hantz V. Pemphigoïde cicatricielle : revue de littérature. *Ann Dermatol Veneréol* 2011;138:201–8.
- [47] Eisen D, Carrozzo M, Bagan-Sebastian J, Thongprasom K. Oral lichen planus: clinical features and management. *Oral Dis* 2005;11:338–49.
- [48] Nanda A, Al-Ajmi HS, Al-Sabah H, Al-Hasawi F, Alsaleh QA. Childhood lichen planus: a report of 23 cases. *Pediatr Dermatol* 2001;18:1–4.
- [49] Srinivas K, Aravinda K, Ratnakar P, Nigam N, Gupta S. Oral lichen planus – review on etiopathogenesis. *Natl J Maxillofac Surg* 2011;2:15–6.
- [50] López-Jornet P, Camacho-Alonso F. Tongue involvement in patients with lichen planus. A retrospective study. *J Eur Acad Dermatol Veneréol* 2009;23:204–5.
- [51] Cendras J, Bonnetblanc J-M. Lichen plan buccal érosif. *Ann Dermatol Veneréol* 2009;136:458–68.
- [52] Krupaa RJ, Sankari SL, Masthan KM, Rajesh E. Oral lichen planus: an overview. *J Pharm Bioallied Sci* 2015;7:S158–61.
- [53] Yuan A, Woo SB. Adverse drug events in the oral cavity. *Oral Surg Oral Med Oral Pathol Oral Radiol* 2015;119:35–47.
- [54] Ribero S, Stieger M, Quaglino P, Hongang T, Bornstein MM, Naldi L, et al. Efficacy of topical tacrolimus for oral lichen planus: real-life experience in a retrospective cohort of patients with a review of the literature. *J Eur Acad Dermatol Veneréol* 2015;29:1107–13.
- [55] Davari P, Hsiao HH, Fazel N. Mucosal lichen planus: an evidence-based treatment update. *Am J Clin Dermatol* 2014;15:181–95.
- [56] Chi AC, Neville BW, Krayer JW, Gonsalves WC. Oral manifestations of systemic disease. *Am Fam Physician* 2010;82:1381–8.
- [57] Mays JW, Sarmadi M, Moutsopoulos NM. Oral manifestations of systemic autoimmune and inflammatory diseases: diagnosis and clinical management. *J Evid Based Dent Pract* 2012;12:265–82.
- [58] Simões DM, Fava M, Figueiredo MA, Salum FG, Cherubini K. Oral manifestations of lupus erythematosus – report of two cases. *Gerodontology* 2013;30:303–8.
- [59] Chiewchengchol D, Murphy R, Edwards SW, Beresford MW. Mucocutaneous manifestations in juvenile-onset systemic lupus erythematosus: a review of literature. *Pediatr Rheumatol Online J* 2015;13:1.
- [60] Nico MM, Vilela MA, Rivitti EA, Lourenço SV. Oral lesions in lupus erythematosus: correlation with cutaneous lesions. *Eur J Dermatol* 2008;18:376–81.
- [61] Ponniah I, Shaheen A, Shankar KA, Kumaran MG. Wegener's granulomatosis: the current understanding. *Oral Surg Oral Med Oral Pathol Oral Radiol Endod* 2005;100:265–70.
- [62] Stewart C, Cohen D, Bhattacharyya I, Scheitler L, Riley S, Calamia K, et al. Oral manifestations of Wegener's granulomatosis: a report of three cases and a literature review. *J Am Dent Assoc* 2007;138:338–48.
- [63] Grant SW, Underhill HC, Atkin P. Giant cell arteritis affecting the tongue: a case report and review of the literature. *Dent Update* 2013;40:669–70 [673–4, 677].
- [64] Stevens LM, Lynn C, Glass RM. Temporal arteritis. *JAMA* 2002;287:30–4.
- [65] Rockey JG, Anand R. Tongue necrosis secondary to temporal arteritis: a case report and literature review. *Oral Surg Oral Med Oral Pathol Oral Radiol Endod* 2002;94:471–3.
- [66] Pajot C, Bara C, Maillard H, Célérier P. Glossite atypique. *Ann Dermatol Veneréol* 2005;132:901–2.
- [67] Brodmann M, Dorr A, Hafner F, Gary T, Pilger E. Tongue necrosis as first symptom of giant cell arteritis (GCA). *Clin Rheumatol* 2009;28:S47–9.
- [68] Lankarani KB, Sivandzadeh GR, Hassanpour S. Oral manifestation in inflammatory bowel disease: a review. *World J Gastroenterol* 2013;19:8571–9.
- [69] Thrash B, Patel M, Shah KR, Boland CR, Menter A. Cutaneous manifestations of gastrointestinal disease: part II. *J Am Acad Dermatol* 2013;68:211 [e1–33].

- [70] Contrucci RB, Martin DB. Sweet syndrome: a case report and review of the literature. *Ear Nose Throat J* 2015;94:282–4.
- [71] Femiano F, Gombos F, Scully C. Sweet's syndrome: recurrent oral ulceration, pyrexia, thrombophlebitis, and cutaneous lesions. *Oral Surg Oral Med Oral Pathol Oral Radiol Endod* 2003;95:324–7.
- [72] Lago-Méndez L, Blanco-Carrión A, Diniz-Freitas M, Gándara-Vila P, García-García A, Gándara-Rey JM. Rhomboid glossitis in atypical location: case report and differential diagnosis. *Med Oral Patol Oral Cir Bucal* 2005;10:123–7.
- [73] Joseph AW, D'Souza G. Epidemiology of human papillomavirus-related head and neck cancer. *Otolaryngol Clin North Am* 2012;45:739–64.
- [74] Chi AC, Day TA, Neville BW. Oral cavity and oropharyngeal squamous cell carcinoma-an update. *CA Cancer J Clin* 2015;65:401–21.
- [75] Marklund L, Näsman A, Ramqvist T, Dalianis T, Munck-Wikland E, Hammarstedt L. Prevalence of human papillomavirus and survival in oropharyngeal cancer other than tonsil or base of tongue cancer. *Cancer Med* 2012;1:82–8.
- [76] Poling JS, Ma XJ, Bui S, Luo Y, Li R, Koch WM, et al. Human papillomavirus (HPV) status of non-tobacco related squamous cell carcinomas of the lateral tongue. *Oral Oncol* 2014;50:306–10.
- [77] Takes RP, Wierzbicka M, D'Souza G, Jackowska J, Silver CE, Rodrigo JP, et al. HPV vaccination to prevent oropharyngeal carcinoma: what can be learned from anogenital vaccination programs? *Oral Oncol* 2015;51:1057–60.
- [78] Barthélémy I, Sannajust JP, Revol P, Mondié JM. Cancers de la cavité buccale. Préambule, épidémiologie, étude clinique. In: *EMC Stomatologie*. Paris: Elsevier Masson SAS; 2005. p. 277–94 [1].
- [79] Reamy BV, Derby R, Bunt CW. Common tongue conditions in primary care. *Am Fam Physician* 2010;81:627–34.
- [80] Warnakulasuriya S, Johnson NW, van der Waal I. Nomenclature and classification of potentially malignant disorders of the oral mucosa. *J Oral Pathol Med* 2007;36:575–80.
- [81] Yardimci G, Kutlubay Z, Engin B, Tuzun Y. Precancerous lesions of oral mucosa. *World J Clin Cases* 2014;2:866–72.