



Disponible en ligne sur

**ScienceDirect**  
www.sciencedirect.com

Elsevier Masson France

**EM|consulte**  
www.em-consulte.com



MISE AU POINT

# La capillaroscopie péri-unguéale en dermatologie



Nail-fold capillaroscopy in dermatology

P. Senet<sup>a,\*</sup>, F. Fichel<sup>a</sup>, N. Baudot<sup>a</sup>, J.-P. Gaitz<sup>a</sup>,  
L. Tribout<sup>a</sup>, C. Frances<sup>a,b</sup>

<sup>a</sup> Service de dermatologie, UF de dermatologie vasculaire, hôpital Tenon, 4, rue de la Chine, 75970 Paris cedex 20, France

<sup>b</sup> Université Paris-VI, hôpital Tenon, 4, rue de la Chine, 75970 Paris cedex 20, France

Reçu le 16 décembre 2013 ; accepté le 2 avril 2014

Disponible sur Internet le 2 juin 2014

## MOTS CLÉS

Phénomène de Raynaud ;  
Capillaroscopie ;  
Sclérodémie ;  
Connectivites ;  
Paysage sclérodermique

**Résumé** La capillaroscopie est un outil non invasif permettant d'étudier sur le plan qualitatif et quantitatif la microcirculation au niveau du repli sus-unguéal proximal. Elle est de plus en plus utilisée en dermatologie, médecine vasculaire et rhumatologie. Plus récemment, l'introduction de la vidéo-capillaroscopie a permis le stockage des images et le suivi de l'évolution des anomalies capillaroscopiques au cours du suivi des patients présentant une sclérodémie ou une connectivite mixte. L'évaluation qualitative et quantitative des capillaires dermiques et de leur organisation permet aisément de distinguer un paysage capillaroscopique normal au cours d'un phénomène de Raynaud primaire, d'un paysage sclérodermique au cours d'un phénomène de Raynaud secondaire, avec un risque très élevé d'évolution ultérieure vers une sclérodémie. En dehors de son rôle diagnostique important pour différencier les phénomènes de Raynaud primaire et secondaire, la capillaroscopie peut être utilisée pour évaluer le risque de survenue d'ulcères digitaux et de complications viscérales chez les patients atteints de sclérodémie. Enfin, la capillaroscopie est utile au diagnostic différentiel des connectivites entre elles, pour le diagnostic étiologique des nécroses digitales, dans les syndromes sclérodermiques ou pseudo-sclérodermiques et pour le diagnostic étiologique des pneumopathies interstitielles diffuses. © 2014 Elsevier Masson SAS. Tous droits réservés.

\* Auteur correspondant.

Adresse e-mail : [patricia.senet@tnn.aphp.fr](mailto:patricia.senet@tnn.aphp.fr) (P. Senet).

**KEYWORDS**

Raynaud phenomenon;  
Nail-fold capillaroscopy;  
Systemic sclerosis;  
Connective tissue disease;  
Sclerodermic pattern

**Summary** Nail-fold capillaroscopy is a non-invasive tool to study the microcirculation and is increasingly being used in dermatology, angiology and rheumatology. More recently, the use of video-capillaroscopy has allowed computer storage of capillaroscopic images (video-capillaroscopy), enabling evaluation of changes in capillaroscopic abnormalities during the follow-up of patients with systemic sclerosis or mixed connective tissue disease. Qualitative and quantitative assessment of the nail-fold dermal capillaries and of their organization can readily distinguish between a normal capillaroscopic pattern in primary Raynaud phenomenon and a specific sclerodermic pattern in secondary Raynaud phenomenon carrying a very high risk of systemic sclerosis. Apart from its important role as a diagnostic tool for distinguishing between primary and secondary Raynaud phenomenon, capillaroscopy is now used to predict the risk of development of digital ulcers and of future visceral complications in patients with systemic sclerosis. Moreover, nail-fold capillaroscopy is essential for differential diagnosis between connective tissue diseases, for the etiologic diagnosis of digital necrosis and diffuse interstitial lung disease, and in sclerodermiform syndromes.

© 2014 Elsevier Masson SAS. All rights reserved.

La capillaroscopie permet de visualiser de façon non invasive la morphologie et l'organisation des capillaires situés dans le repli sus-unguéal proximal, grâce à un microscope et à de l'huile à immersion. Les premières capillaroscopies ont eu lieu au début du vingtième siècle en Allemagne, suivies par la publication en 1922 d'un premier ouvrage décrivant et illustrant par des aquarelles les principales anomalies observées [1]. Cette technique d'étude de la microcirculation, appliquée à la recherche clinique, a connu depuis une trentaine d'années un regain d'intérêt en Europe et aux États-Unis, tout d'abord dans le phénomène de Raynaud primaire et secondaire, puis dans la sclérodermie. Grâce à l'amélioration technique des outils de capillaroscopie, et surtout grâce au développement de la vidéo-capillaroscopie, permettant de stocker d'une année sur l'autre les images d'un même malade et de les comparer, les indications de la capillaroscopie s'élargissent considérablement depuis 10 ans, non seulement pour le diagnostic mais également pour le pronostic des connectivites. L'analyse des anomalies qualitatives et quantitatives observées en capillaroscopie est très proche du raisonnement dermatologique, visuel, basé sur l'analyse des lésions primaires, proche d'ailleurs de la dermatoscopie, d'où la facilité des dermatologues à se former dans ce domaine.

La microcirculation est essentiellement dermique superficielle. À l'aide d'un grossissement  $\times 100$  à  $200$ , on visualise les anses capillaires, situées dans les papilles dermiques, distribuées à partir de plexus sous-papillaires. Dans le repli sus-unguéal, les anses capillaires prennent une orientation parallèle à la surface cutanée, permettant ainsi leur visualisation. Le plexus artériel est issu d'une artériole terminale prenant un trajet ramifié et parallèle à la surface de la peau. Chaque anse capillaire présente donc une branche afférente fine artérielle et une branche efférente un peu plus dilatée veineuse, retournant dans le système veineux des plexus sous-papillaires.

## Comment réaliser une capillaroscopie ?

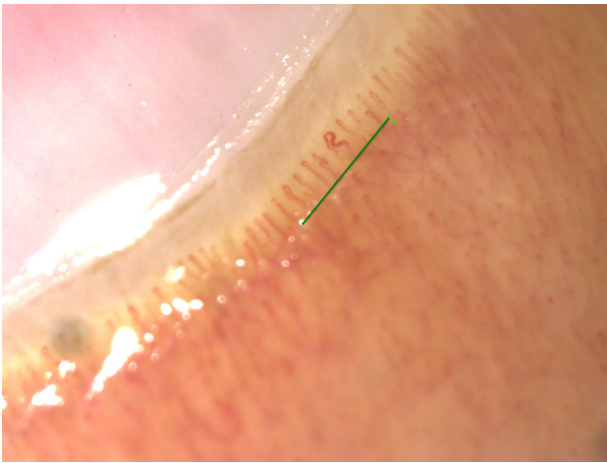
### Matériel et conditions d'examen

Une capillaroscopie est réalisée à température ambiante, entre  $22$  et  $26$  °C pour éviter la vasoconstriction, en position assise sur tous les doigts des deux mains sauf les pouces. Il est recommandé de ne pas appliquer de vernis à ongles et de ne pas consommer de tabac avant l'examen. Une goutte d'huile de cèdre ou, à défaut, de paraffine est appliquée à la base de l'ongle. L'observation est réalisée grâce à une épillumination en lumière froide et un microscope, permettant un grossissement entre  $20$  et  $200$ . La vidéo-capillaroscopie est le couplage du microscope à une caméra numérique haute définition et un ordinateur. L'image est alors visible sur l'écran de l'ordinateur, où elle peut être figée puis archivée. Sur l'image figée, on peut facilement zoomer, déplacer une règle de mesure de  $1$  mm permettant le comptage fin des capillaires, ou mesurer la distance entre deux points comme le diamètre des vaisseaux (Fig. 1 et 2). L'examen des ongles des orteils n'est pas réalisé car il est beaucoup plus difficile en pratique et surtout peu informatif [2]. Une hyperkératose du repli sus-unguéal peut être un facteur limitant la visualisation des capillaires, de même qu'une pigmentation cutanée intense. Seuls les capillaires fonctionnels sont visualisés, puisque ce qu'on voit n'est pas la paroi du capillaire, mais le flux sanguin qui moule celui-ci.

### Évaluations quantitatives

Les mesures quantitatives relevées sont :

- la densité capillaire par millimètre, mesurée sur chaque doigt, avec calcul d'une moyenne. La densité est plus faible sur le cinquième doigt. La mesure a lieu à la base des capillaires de la première rangée ; tous les capillaires au-dessus de la mire sont comptés, y compris ceux qui sont plus courts ou flous car situés dans un plan différent (Fig. 1). Une réduction de la densité capillaire est



**Figure 1.** Capillaroscopie normale avec mire de 1 mm. Capillaires parallèles, en U inversés. Densité capillaire de 11/mm.

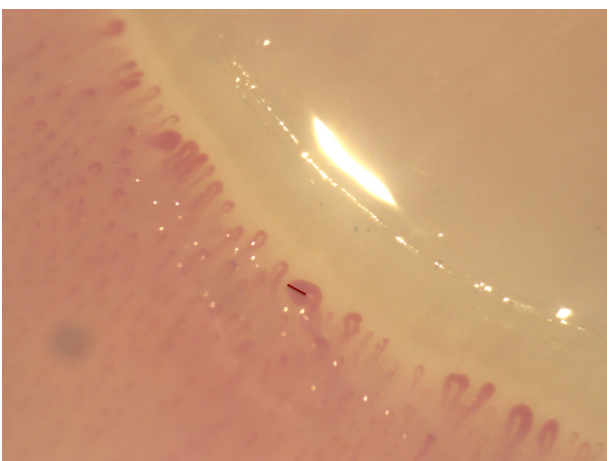
définie par un nombre de capillaires inférieur à 9/mm, la raréfaction capillaire par un nombre inférieur à 7/mm ;

- la taille des capillaires, c'est-à-dire le diamètre des anses ;
- la présence ou non de plages dites désertes ou avasculaires, c'est-à-dire de zones où la densité capillaire est inférieure à 2 capillaires/mm (Fig. 3).

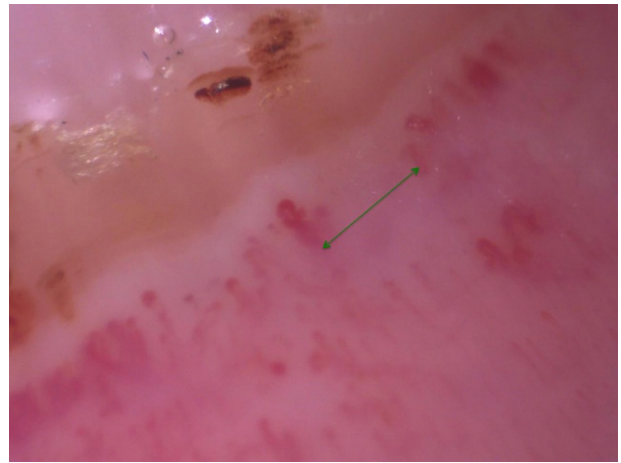
### Évaluation qualitatives

L'analyse qualitative de l'architecture capillaire relève :

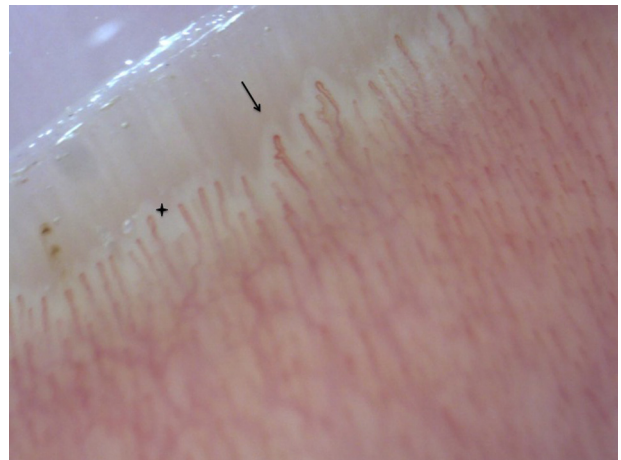
- la forme des capillaires, en U inversé, parallèles entre eux et à l'axe du doigt (Fig. 1). On peut observer des distorsions plus ou moins importantes, des boucles, des pertes du parallélisme des parois (Fig. 4) ;
- la forme des parois capillaires, parallèles, avec une anse afférente plus fine (8 à 10  $\mu\text{m}$ ) que l'anse efférente (10 à 14  $\mu\text{m}$ ), sans sac anévrysmal ni élargissement du sommet. On ne parle de dilatation capillaire qu'au-delà de 20  $\mu\text{m}$  de diamètre (Fig. 5) ;
- l'organisation des capillaires : en cas de désorganisation, il y a perte du parallélisme des anses entre elles et de leur alignement ;



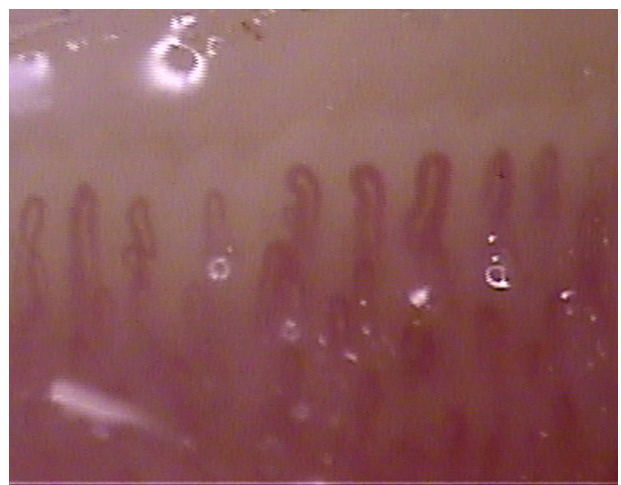
**Figure 2.** Mesure du diamètre d'un mégacapillaire (ici 143  $\mu\text{m}$ ).



**Figure 3.** Plage avasculaire ou déserte : zone avec un nombre de capillaires inférieure à 2/mm (mire en vert de 1 mm de longueur).

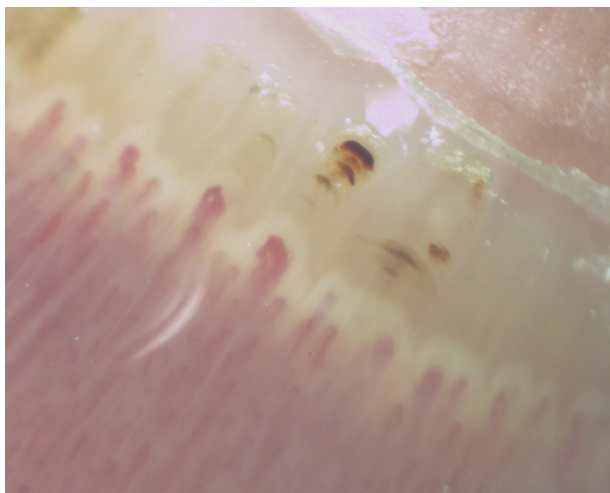


**Figure 4.** Dystrophie mineure : anse en créneau (flèche) ; papilles dermiques bien visibles (halo clair au-dessus des anses capillaires) (croix).



**Figure 5.** Capillaires dilatés (à distinguer des mégacapillaires), sans raccourcissement du capillaire, de diamètre < 50  $\mu\text{m}$ .



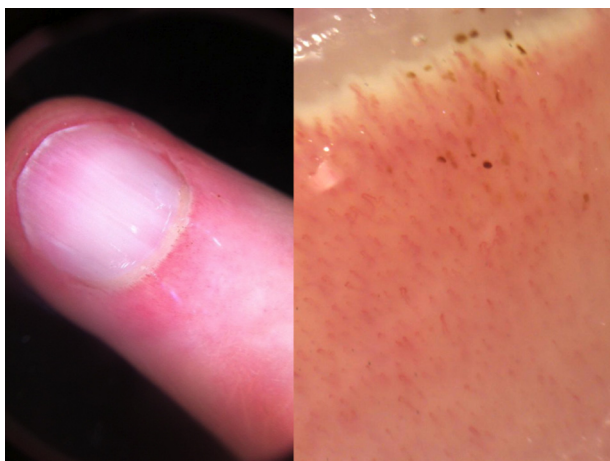

**Figure 6.** Hémorragie en pile d'assiettes au-dessus d'un mégacapillaire.

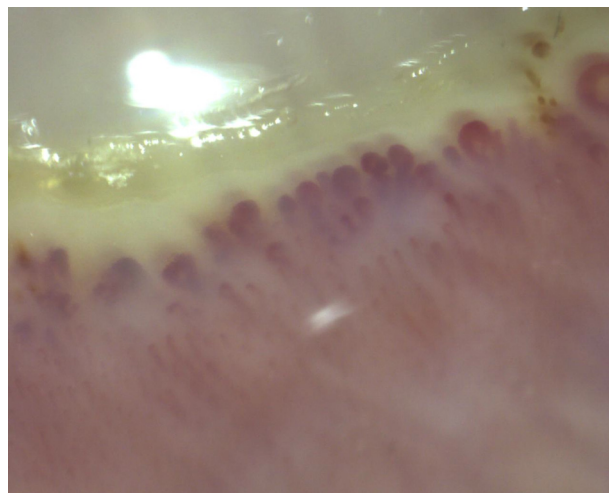
- la couleur du fond, c'est-à-dire du tissu péri-capillaire : rose, pâle ou foncé ;
- la qualité du flux capillaire, continu ou discontinu (*sludge*), lorsque l'on voit la progression des globules rouges dans la lumière à fort grossissement ;
- la présence d'œdème (flou de l'image, halos autour des papilles) ;
- la présence d'hémorragies qui migrent du sommet des capillaires, en assiettes empilées, vers la lunule (Fig. 6).

## Dermatoscopie

L'utilisation d'un dermatoscope, grossissant de 10 à 20 fois, permet d'identifier les principales anomalies qualitatives d'un paysage sclérodermique avec notamment visualisation des hémorragies, des mégacapillaires et des plages désertes [3,4]. Cependant, le dermatoscope ne permet pas une évaluation quantitative de qualité, notamment de la densité capillaire, ni un suivi capillaroscopique (Fig. 7).



**Figure 7.** Aspect pouvant évoquer la présence de mégacapillaires et/ou d'hémorragies en dermatoscopie ( $\times 10$ ), alors qu'il s'agit d'hémorragies banales en capillaroscopie ( $\times 100$ ), sans paysage sclérodermique.



**Figure 8.** Nombreux mégacapillaires, disparition des capillaires normaux sur la première rangée de capillaires. Œdème responsable d'un flou.

## Capillaroscopie normale, capillaroscopie non spécifique

### Capillaroscopie normale

Une capillaroscopie normale est caractérisée par une organisation régulière des capillaires, en U inversé, répartis de façon homogène sur le repli unguéal, parallèles entre eux avec une densité comprise entre 9 et 14 capillaires/mm, toujours supérieure à 8. Le diamètre des anses est inférieur à  $20\ \mu\text{m}$  (Fig. 1 et 2).

### Dystrophies mineures

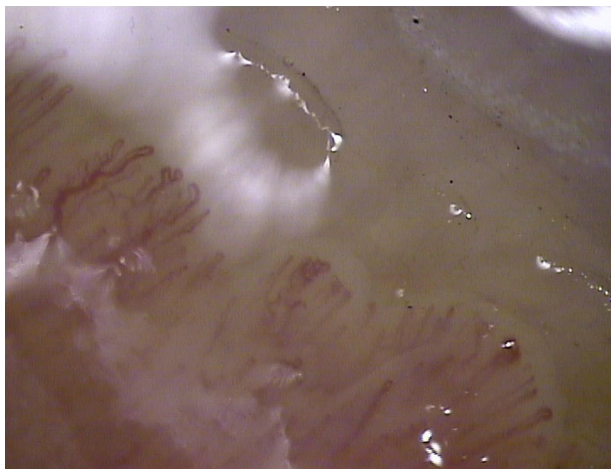
Des anomalies non spécifiques, ou dystrophies mineures, peuvent être observées mais en nombre faible, inférieur à 15% des capillaires : distorsion en créneau, en caducée ou en boucle (Fig. 8). Des dilatations capillaires peuvent être observées. Elles sont définies par des anses de diamètre compris entre  $20\ \mu\text{m}$  et  $50\ \mu\text{m}$ .

## Principales anomalies capillaroscopiques

### Dystrophies majeures

Les dystrophies majeures sont les mégacapillaires (Fig. 8), les capillaires ramifiés (Fig. 9) ou en feuilles de fougères (*bushy capillaries*) et les capillaires régressifs ou thrombosés, difficiles à visualiser car fins et sans flux.

Le mégacapillaire est un capillaire très dilaté sur son sommet et sur ses branches, mesurant plus de  $50\ \mu\text{m}$  de diamètre. Les anses peuvent être peu dilatées initialement et le mégacapillaire assez homogène. Les anses se dilatent à partir du sommet et deviennent plus courtes. Le diamètre d'une anse est alors supérieur à  $50\ \mu\text{m}$ . S'il n'y a pas d'espace entre les deux anses, la mesure de leur largeur totale (les 2 anses ensemble) est supérieure à  $100\ \mu\text{m}$ . Des mégacapillaires assez homogènes et symétriques peuvent être associés à des mégacapillaires plus irréguliers, avec



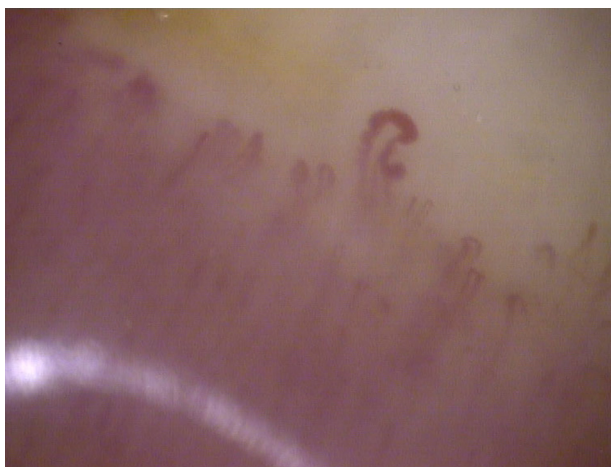
**Figure 9.** Capillaires ramifiés, en feuilles de fougères, témoignant d'une néo-angiogenèse.

des dilatations anévrysmales (Fig. 10), sur le sommet ou sur les anses efférente et afférente. Des microhémorragies sont fréquentes en présence de mégacapillaires. Elles témoignent d'une souffrance endothéliale, responsable d'une extravasation d'hématies au-dessus des sommets des capillaires, souvent en piles d'assiettes (Fig. 6). Les hémorragies post-traumatiques sont plus isolées, en nappes (Fig. 11).

Les capillaires ramifiés sont des capillaires avec des branches très irrégulières, hétérogènes, survenant dans des zones de faible densité capillaire, probablement par néo-angiogenèse due à l'hypoxie [5].

### Désorganisation du réseau capillaire

La désorganisation du réseau capillaire, avec perte du parallélisme des anses et de l'alignement des rangées, s'observe à un stade plus tardif, associant à la fois des zones peu vascularisées, de faible densité capillaire et des zones de néo-angiogenèse capillaire dues à l'hypoxie : dilatation et ascension des plexus, dystrophies ramifiées (Fig. 12).



**Figure 10.** Dilatations anévrysmales d'un mégacapillaire.



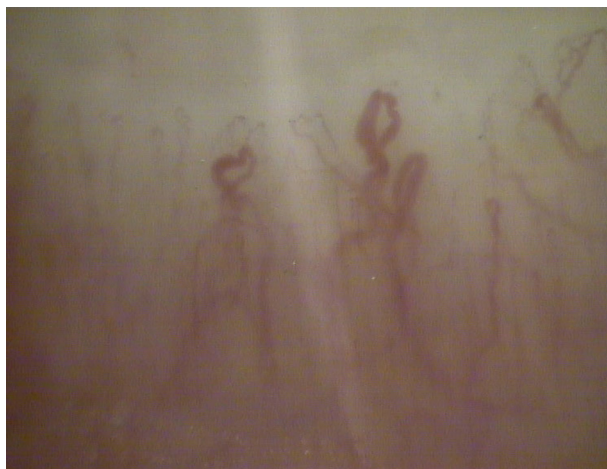**Figure 11.** Hémorragie post-traumatique en nappe.

### Microangiopathie non spécifique

Par définition, la microangiopathie non spécifique se caractérise par l'absence de mégacapillaire. La présence de dystrophies mineures sur plus de 15% des capillaires, ou de quelques dystrophies ramifiées inférieures à 15% des capillaires, de capillaires dilatés en totalité ou sur certaines parties de l'anse, de quelques microhémorragies, d'une distribution non homogène des anses sont des événements anormaux, définissant une capillaroscopie avec des anomalies non spécifiques, sans orientation diagnostique [6,7]. L'observation de ces anomalies, plus ou moins associées entre elles, incite à la surveillance capillaroscopique.

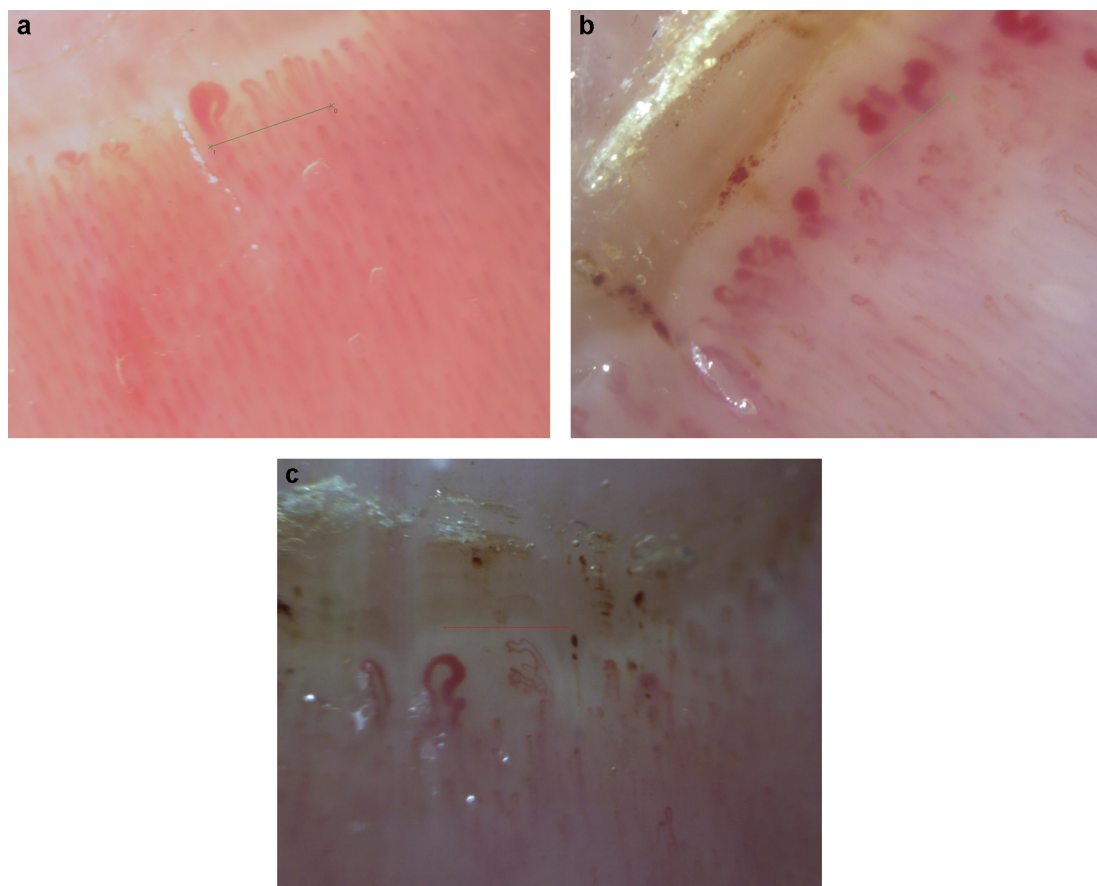
### Définition du paysage sclérodermique

Le paysage sclérodermique est l'ensemble des anomalies visibles à la capillaroscopie, témoignant d'une microangiopathie organique spécifique de la sclérodermie, de la dermatomyosite ou des connectivites mixtes ou de chevauchement [6,8–13] : 86 à 100% des sclérodermies remplissant les critères ACR (American College of Rheumatology) présentent un paysage sclérodermique à la capillaroscopie,



**Figure 12.** Association de zones de désert vasculaire, d'une dilatation et d'une ascension des plexus et de dystrophies ramifiées.





**Figure 13.** Paysage sclérodermique (mire de 1 mm de longueur) : stade précoce (a) avec peu de mégacapillaires et absence de diminution importante de la densité capillaire ; stade actif (b) avec nombreux mégacapillaires et hémorragies ; stade tardif (c) avec densité capillaire très diminuée et désorganisation architecturale.

ainsi que 50 à 65% des connectivites mixtes et 30 à 75% des dermatomyosites [6–8,14,15]. Maricq et Leroy ont été pionniers dans l'analyse des anomalies capillaroscopiques associées à la sclérodermie systémique (ScS) et dans la définition du paysage sclérodermique dans les années 1970 [16]. La définition du paysage sclérodermique a évolué depuis, car les spécificités respectives des anomalies initialement décrites comme associées à la sclérodermie, aux dermatomyosites et aux connectivites mixtes ont pu être précisées. L'étude rétrospective PRINCE a retrouvé la raréfaction capillaire (densité capillaire < 7/mm dans l'étude PRINCE, 8/mm dans d'autres études), la présence de mégacapillaires et de microhémorragies comme les trois facteurs significativement associés à la sclérodermie [15]. La large étude prospective de Koenig et al., portant sur 586 patients présentant un phénomène de Raynaud avec un suivi médian de 4 à 4,6 ans, a confirmé que les mégacapillaires et la raréfaction capillaire, ainsi que la présence de capillaires ramifiés, étaient des facteurs prédictifs de sclérodermie, de dermatomyosite ou de connectivite mixte. Par ailleurs, plusieurs études prospectives ont démontré l'évolution dynamique de l'atteinte microangiopathique au cours du temps, puisque la survenue de mégacapillaires est un phénomène précoce, suivi ensuite d'une raréfaction capillaire et enfin, de capillaires ramifiés [11,12].

Des classifications du paysage sclérodermique en différents stades ont été proposées. La première, celle de

Maricq et al., différencie le stade « actif » avec de larges plages avasculaires, et une désorganisation architecturale, du stade « lent » avec de nombreux mégacapillaires et microhémorragies [16,17]. Une classification en trois stades de sévérité croissante a été proposée plus récemment par Cutolo [18] : au stade précoce (Fig. 13a), on observe quelques mégacapillaires et peu d'hémorragies, pas de diminution importante de la densité capillaire et pas de désorganisation importante ; au stade actif (Fig. 13b), il existe de nombreux mégacapillaires et hémorragies, une diminution modérée de la densité capillaire, peu ou pas de capillaires ramifiés et un début de désorganisation architecturale ; au stade tardif enfin (Fig. 13c), la densité capillaire est très diminuée avec présence de plages avasculaires, peu ou pas de mégacapillaires et d'hémorragies, une désorganisation architecturale complète avec néo-angiogenèse (nombreux capillaires ramifiés).

La reproductibilité inter- et intra-observateurs des anomalies quantitatives (densité capillaire, nombre de mégacapillaires, mesure des dimensions des dilatations, etc.) est excellente. La reproductibilité inter-observateurs des anomalies qualitatives dont l'architecture, la présence de capillaires ramifiés, d'hémorragies et de plages avasculaires est moins performante mais reste très correcte. Enfin, la reproductibilité inter-observateurs de la classification en trois stades de Cutolo et al. reste à évaluer plus largement [19–21].

## Comment interpréter un résultat de capillaroscopie ?

### Au cours du phénomène de Raynaud (PR)

Le PR est l'indication principale de la capillaroscopie. L'enjeu est de dépister précocement une sclérodémie systémique (ScS), car le PR précède les autres signes cliniques de ScS de 5 à 10 ans. La capillaroscopie, avec la recherche d'anticorps antinucléaires (AAN), fait partie du bilan minimal, en plus de l'interrogatoire et de l'examen clinique, pour différencier un PR primaire d'un PR secondaire [7,9,11,13,22]. En présence d'un PR, le risque de développer une ScS si les AAN sont négatifs et la capillaroscopie normale est inférieur à 10% à 5 ans selon une étude rétrospective [23]. Il est de 10 à 50% si les AAN sont positifs avec, à la capillaroscopie, une diminution de la densité capillaire sans mégacapillaire ; il est supérieur à 50% si les AAN sont positifs avec présence d'un paysage sclérodémique à la capillaroscopie. Ces données ont été confirmées par deux études prospectives récentes [11,13]. La présence d'auto-anticorps spécifiques de la ScS et d'un paysage sclérodémique à la capillaroscopie augmente par 60 le risque relatif de développer une sclérodémie : à 5, 10 et 15 ans de suivi, respectivement 47, 69 et 79% des patients ont développé une ScS [11]. Dans une autre étude portant sur 3029 malades présentant un PR, suivis pendant 5 ans, le paysage capillaroscopique sclérodémique était significativement associé à l'évolution vers une sclérodémie, avec un *Odds Ratio* de 163 (IC 95% : 97,9–271,5), ou vers une dermatomyosite, un syndrome de chevauchement avec signes de sclérodémie ou une connectivité mixte, avec des *Odds Ratios* cependant moins élevés, entre 10 et 3 [13]. La valeur prédictive négative était de 99%, confirmant les données des études rétrospectives. Ainsi, en l'absence d'anomalies biologiques et capillaroscopiques, on peut rassurer les malades et leur conseiller de ne reconstruire que s'il y a une modification clinique du PR. Enfin, un paysage sclérodémique a pu être observé chez 2 à 10% des patients lupiques avec un PR et chez 5 à 10% des PR sans pathologie associée, lors du suivi à 5 ans dans un centre spécialisé [8,13].

Parmi les critères diagnostiques de la sclérodémie systémique publiés très récemment par l'ACR et l'EULAR (European League Against Rheumatism) [24], la capillaroscopie est dorénavant un critère diagnostique important, alors qu'elle n'était pas incluse dans les précédents critères ACR. Enfin, la présence d'un paysage capillaroscopique sclérodémique et d'AAN positifs au cours d'un PR, sans autre signe clinique, définissent une sclérodémie dite « précoce » [25,26], peu ou pas détectée par les critères ACR de 1980 ou même de 2013, alors même que des complications viscérales sont détectées dans plus de 40% des cas à ce stade [27].

### Au cours de la sclérodémie

En dehors du diagnostic précoce de sclérodémie, le suivi capillaroscopique des patients est de plus en plus recommandé pour son intérêt pronostique [6]. En effet, il a été montré que l'évolution vers un paysage sclérodémique plus sévère, dit « tardif », caractérisé par une perte importante de capillaires et une désorganisation de l'architecture, était associé à un score de Rodnan plus élevé, à un risque

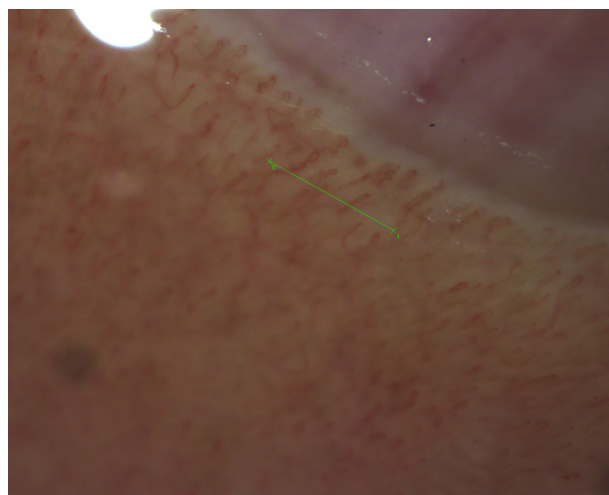


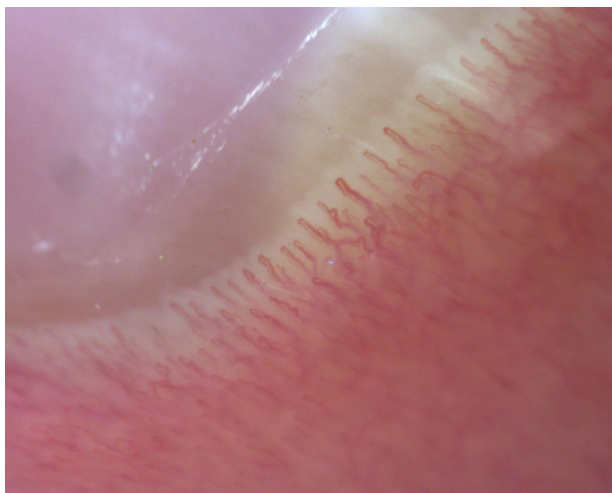
Figure 14. Anses tortueuses et discrètes anomalies de la répartition des capillaires.

plus élevé d'hypertension artérielle pulmonaire, d'atteinte interstitielle pulmonaire, d'atteinte cardiaque, d'atteinte vasculaire périphérique, et plus récemment à une surmortalité [6,17,20,28,29]. De façon prospective, plus le paysage capillaroscopique est sévère, plus le risque d'ulcère digital et d'atteinte pulmonaire sévère dans les 18 à 24 mois est élevé. Ce risque augmente progressivement et significativement, pour atteindre un maximum avec un paysage tardif (OR respectifs pour l'atteinte digitale et l'atteinte pulmonaire : 16,07 et 12,68) [30].

La capillaroscopie permet également de calculer un score de risque d'ulcère digital qui a été validé sur une importante cohorte, dans une seule étude clinique pour le moment. Ce score est calculé en utilisant des paramètres quantitatifs aisément identifiables. Lorsqu'il atteint la valeur seuil de 2,96, le risque de survenue d'un ulcère digital à 3 mois est de 62%. Sa valeur prédictive positive est de 62,3% et sa valeur prédictive négative de 97,2% [31]. Son utilisation en pratique quotidienne est cependant difficile, étant donné le caractère laborieux du calcul de cet indice.

### Au cours des autres pathologies systémiques

Les anomalies rencontrées au cours des autres connectivités sont beaucoup moins spécifiques et n'ont pas d'importance diagnostique ou pronostique documentée. Au cours du lupus [7,32], il est habituel de visualiser des anses longues (40% des cas) et tortueuses (70%), avec une répartition qui peut être irrégulière, associée à des anomalies morphologiques non spécifiques comme des capillaires en fougère (Fig. 14). En pratique, la capillaroscopie est utile au diagnostic des connectivités quand on veut éliminer ou confirmer une sclérodémie, une dermatomyosite [33] ou un syndrome de chevauchement, devant un trouble trophique digital (ulcère ou nécrose), par exemple ou dans les syndromes sclérodémiformes ou pseudo-sclérodémiformes comme les fasciites de Schulmann. Elle est également très utilisée pour le diagnostic étiologique des pneumopathies fibrosantes diffuses.



**Figure 15.** Acrocyanose : dilatation de la branche veineuse des capillaires, sans autres anomalies.

### Au cours des acrocyanoses

Il est quelquefois difficile d'identifier un PR chez les sujets atteints d'acrocyanose, car la phase asphyxique est souvent cyanique et non blanche. Au cours des acrocyanoses idiopathiques, les anses sont en nombre normal ou supérieur à la normale, avec une dilatation de la branche veineuse du capillaire qui peut être très importante, mais avec respect de la branche afférente (Fig. 15). En pratique, les acrocyanoses ne sont pas une indication à une capillaroscopie, sauf si elles sont paroxystiques ou accompagnées d'un PR, ou encore s'il existe des signes d'accompagnement pouvant faire suspecter une sclérodémie débutante, comme des doigts boudinés [26].

### Conclusion

La capillaroscopie est un outil diagnostique puissant, reproductible, non invasif et très peu onéreux, permettant le diagnostic précoce des sclérodémies. Elle était depuis plusieurs années un critère majeur dans la classification de Leroy et Metsger et a été incluse récemment dans les critères diagnostiques de sclérodémie ACR/EULAR réactualisés. Son utilisation comme outil pronostique à court ou long terme, pour prévoir les complications vasculaires périphériques ou pulmonaires au cours de la sclérodémie, est en plein développement.

### Déclaration d'intérêts

P. Senet, L. Tribout et C. Frances ont été co-investigateurs dans une étude sur la capillaroscopie financée par Actéliion (CAP Study).

Les autres auteurs déclarent ne pas avoir de conflits d'intérêts en relation avec cet article.

### Références

[1] Collège français de pathologie vasculaire. Historique. Un siècle de capillaroscopie cutanée. Atlas de capillaroscopie. Issy Les Moulineaux: Elsevier Masson; 2012. p. 3–4.

- [2] Batticciotto A, Atzeni F, Foglia S, Antivalle M, Serafin A, Sarzi-Puttini P. Feet nailfold capillaroscopy is not useful to detect a scleroderma pattern. *Clin Exp Rheumatol* 2012;30:S116–7.
- [3] Bergman R, Sharony L, Schapira D, Nahir MA, Balbir-Gurman A. The handheld dermatoscope as a nail-fold capillaroscopic instrument. *Arch Dermatol* 2003;139:1027–30.
- [4] Dogan S, Akdogan A, Atakan N. Nailfold capillaroscopy in systemic sclerosis: is there any difference between video-capillaroscopy and dermatoscopy? *Skin Res Technol* 2013;19:446–9.
- [5] Avouac J, Vallucci M, Smith V, Senet P, Ruiz B, Sulli A, et al. Correlations between angiogenic factors and capillaroscopic patterns in systemic sclerosis. *Arthritis Res Ther* 2013;15:R55.
- [6] Ingegnoli F, Ardoino I, Boracchi P, Cutolo M, EUSTAR co-authors. Nailfold capillaroscopy in systemic sclerosis: data from the EULAR scleroderma trials and research (EUSTAR) database. *Microvasc Res* 2013;89:122–8.
- [7] Lambova SN, Müller-Ladner U. The role of capillaroscopy in a differentiation of primary and secondary raynaud's phenomenon in rheumatic diseases: a review of the literature and two case reports. *Rheumatol Int* 2009;29:1263–71.
- [8] Nagy Z, Czirkak L. Nailfold digital capillaroscopy in 447 patients with connective tissue disease and Raynaud's disease. *J Eur Acad Dermatol* 2004;18:62–8.
- [9] Pistorius MA, Carpentier PH, le groupe de travail «Microcirculation» de la Société française de médecine vasculaire. Bilan étiologique minimal du syndrome de Raynaud: un consensus d'experts. *Ann Dermatol Venerol* 2013;140:549–54.
- [10] Cutolo M, Smith V. State of the art on nailfold capillaroscopy: a reliable diagnostic tool and putative biomarker in rheumatology? *Rheumatology* 2013;52:1933–40.
- [11] Koenig M, Joyal F, Fritzler MJ, Roussin A, Abrahamowicz M, Boire G, et al. Autoantibodies and microvascular damage are independent predictive factors for the progression of Raynaud's phenomenon to systemic sclerosis: a twenty-year prospective study of 586 patients, with validation of proposed criteria for early systemic sclerosis. *Arthritis Rheum* 2008;58:3902–12.
- [12] Sulli A, Pizzorni C, Smith V, Zampogna G, Ravera F, Cutolo M. Timing of transition between capillaroscopic patterns in systemic sclerosis. *Arthritis Rheum* 2012;64:821–5.
- [13] Pavlov-Dolijanovic S, Damjanov NS, Stojanovic RM, Vujasicovic Stupar NZ, Stanisavljevic DM. Scleroderma pattern of nailfold capillary changes as predictive value for the development of a connective tissue disease: a follow-up study of 3029 patients with primary Raynaud's phenomenon. *Rheumatol Int* 2012;32:3039–45.
- [14] Lambova SN, Müller-Ladner U. Capillaroscopic pattern in systemic lupus erythematosus and undifferentiated connective tissue disease: what we still have to learn? *Rheumatol Int* 2013;33:689–95.
- [15] Ingegnoli F, Boracchi P, Gualtierotti R, Lubatti C, Meani L, Zahalkova L, et al. Prognostic model based on nailfold capillaroscopy for identifying Raynaud's phenomenon patients at high risk for the development of a scleroderma spectrum disorder: PRINCE (prognostic index for nailfold capillaroscopic examination). *Arthritis Rheum* 2008;58:2174–82.
- [16] Maricq HR, LeRoy EC. Patterns of finger capillary abnormalities in connective tissue disease by "wide-field" microscopy. *Arthritis Rheum* 1973;16:619–28.
- [17] Chen ZY, Silver RM, Ainsworth SK, Dobson RL, Rust P, Maricq HR. Association between fluorescent antinuclear antibodies, capillary patterns, and clinical features in scleroderma spectrum disorders. *Am J Med* 1984;77:812–22.
- [18] Cutolo M, Sulli A, Pizzorni C, Accardo S. Nailfold video-capillaroscopy assessment of microvascular damage in systemic sclerosis. *J Rheumatol* 2000;27:155–60.



- [19] Smith V, Pizzorni C, De Keyser F, Decuman S, Van Praet JT, Deschepper E, et al. Reliability of the qualitative and semiquantitative nailfold videocapillaroscopy assessment in a systemic sclerosis cohort: a two-centre study. *Ann Rheum Dis* 2010;69:1092–6.
- [20] Hofstee HM, Serné EH, Roberts C, Hesselstrand R, Scheja A, Moore TL, et al. A multicentre study on the reliability of qualitative and quantitative nail-fold videocapillaroscopy assessment. *Rheumatology* 2012;51:749–55.
- [21] Moore TL, Roberts C, Murray AK, Helbling I, Herrick AL. Reliability of dermoscopy in the assessment of patients with Raynaud's phenomenon. *Rheumatology* 2010;49:542–7.
- [22] Goundry B, Bell L, Langtree M, Moorthy A. Diagnosis and management of Raynaud's phenomenon. *BMJ* 2012;344:e289.
- [23] Ingegnoli F, Boracchi P, Gualtierotti R, Biganzoli EM, Zeni S, Lubatti C, et al. Improving outcome prediction of systemic sclerosis from isolated Raynaud's phenomenon: role of autoantibodies and nail-fold capillaroscopy. *Rheumatology* 2010;49:797–805.
- [24] Van den Hoogen F, Khanna D, Fransen J, Johnson SR, Baron M, Tyndall A, et al. 2013 classification criteria for systemic sclerosis: an american college of rheumatology/european league against rheumatism collaborative initiative. *Arthritis Rheum* 2013;65:2737–47.
- [25] LeRoy EC, Medsger Jr TA. Criteria for the classification of early systemic sclerosis. *J Rheumatol* 2001;28:1573–6.
- [26] Minier T, Guiducci S, Bellando-Randone S, Bruni C, Lepri G, Czirják L, et al. Preliminary analysis of the Very Early Diagnosis of Systemic Sclerosis (VEDOSS) EUSTAR multicentre study: evidence for puffy fingers as a pivotal sign for suspicion of systemic sclerosis. *Ann Rheum Dis* 2013, <http://dx.doi.org/10.1136/annrheumdis-2013-203716>.
- [27] Valentini G, Cuomo G, Abignano G, Petrillo A, Vettori S, Capasso A, et al. Early systemic sclerosis: assessment of clinical and pre-clinical organ involvement in patients with different disease features. *Rheumatology* 2011;50:317–23.
- [28] Smith V, Riccieri V, Pizzorni C, Decuman S, Deschepper E, Bonroy C, et al. Nailfold capillaroscopy for prediction of novel future severe organ involvement in systemic sclerosis. *J Rheumatol* 2013;40:2023–8.
- [29] Kayser C, Sekiyama J, Próspero L, Camargo C, Andrade L. Nailfold capillaroscopy abnormalities as predictors of mortality in patients with systemic sclerosis. *Clin Exp Rheumatol* 2013;31:103–8.
- [30] Smith V, Decuman S, Sulli A, Bonroy C, Piette Y, Deschepper E, et al. Do worsening scleroderma capillaroscopic patterns predict future severe organ involvement? A pilot study. *Ann Rheum Dis* 2012;71:1636–9.
- [31] Sebastiani M, Manfredi A, Vukatana G, Moscatelli S, Riato L, Bocci M, et al. Predictive role of capillaroscopic skin ulcer risk index in systemic sclerosis: a multicentre validation study. *Ann Rheum Dis* 2012;71:67–70.
- [32] Riccieri V, Spalato A, Ceccarelli F, Scrivo R, Germano V, Valesini G. Nailfold capillaroscopy changes in systemic lupus erythematosus: correlations with disease activity and autoantibody profile. *Lupus* 2005;14:521–5.
- [33] Mugii N, Hasegawa M, Matsushita T, Hamaguchi Y, Horie S, Yahata T, et al. Association between nail-fold capillary findings and disease activity in dermatomyositis. *Rheumatology* 2011;50:1091–8.